RESUMOS
DOS PÔSTERES

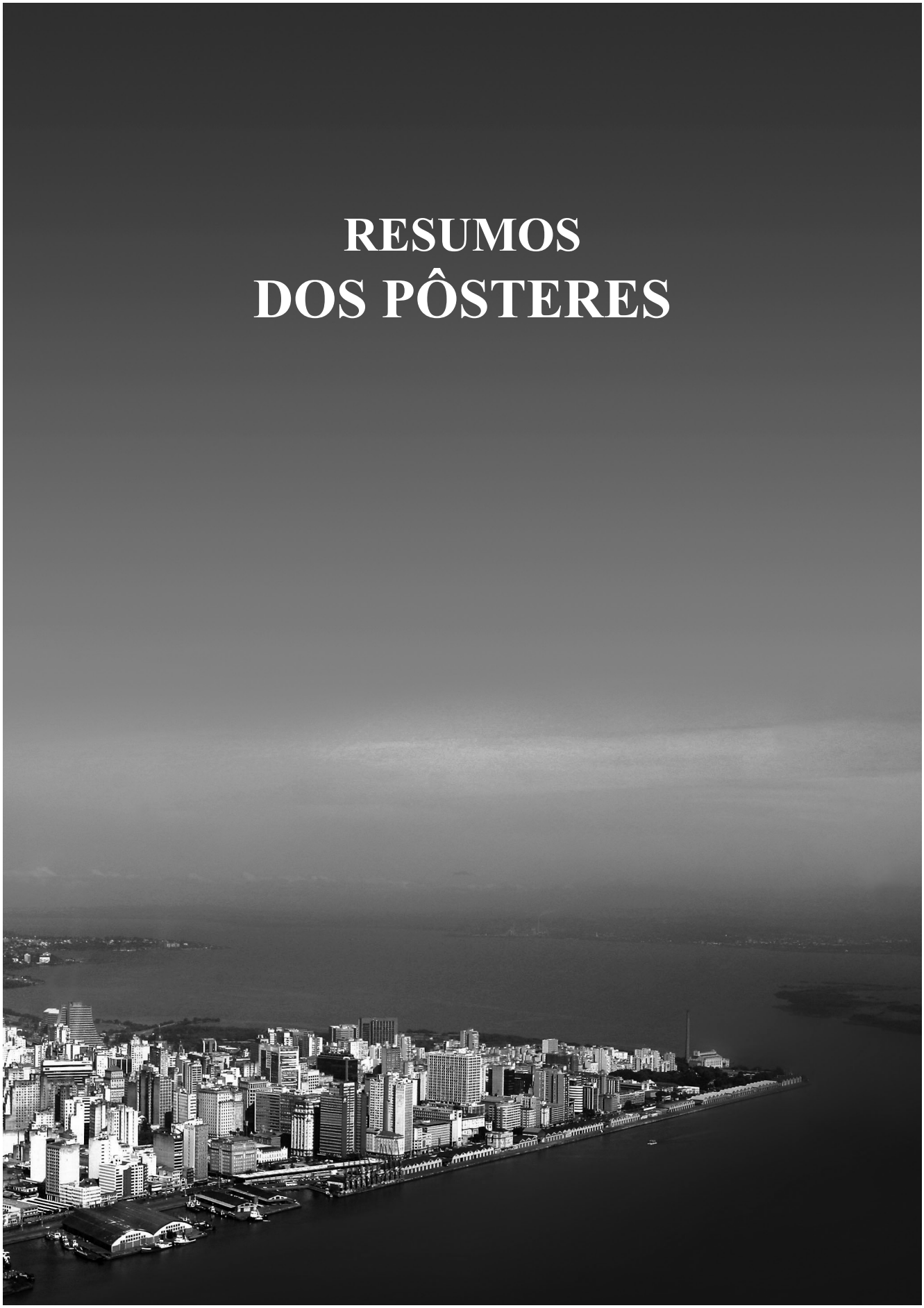

P 01

Implante transcateter de valva aórtica em bioprótese com disfunção: uma mudança de seleção?

Diego Felipe GAIA, José Honório PALMA, José Augusto Marcondes de SOUZA, Carolina Baeta Neves Duarte FERREIRA, Marcus Vinicius GIMENES, Murilo Teixeira MACEDO, Marcio Rodrigo MARTINS, André Telis de VILELA, José Cícero Stocco GUILHEN, Enio BUFFOLO

Universidade Federal de São Paulo – Escola Paulista de Medicina – Disciplina de Cirurgia Cardiovascular

Descritores: Circulação Extracorpórea. Estenose da Valva Aórtica. Cateterismo Cardíaco.

Objetivo: A reoperação para substituição de biopróteses aórticas com disfunção é procedimento que envolve considerável risco. A mortalidade é elevada e pode contra indicar o procedimento. O implante "valve-in-valve" transcateter de valva aórtica parece ser uma alternativa, reduzindo a morbimortalidade. O objetivo deste foi a avaliação destes implantes utilizando nova prótese nacional.

Métodos: Após desenvolvimento em animais, uma prótese transcateter balão expansível foi utilizada em 8 casos de alto risco. EuroScore médio foi de 50,75. Todos portadores de dupla disfunção de bioprótese aórtica. Os procedimentos foram realizados em ambiente híbrido, sob controle ecocardiográfico e fluoroscópico. Através de minitoracotomia esquerda as próteses foram implantadas através do ápex ventricular sob estimulação ventricular de alta frequência ou choque hemorrágico controlado. Foram realizados controles clínicos e ecocardiográficos seriados. O seguimento variou de 30 a 405 dias.

Resultados: A correta liberação da prótese foi possível em todos os casos. Não ocorreu conversão nem mortalidade operatória. A fração de ejeção apresentou aumento significativo após o 7º pós-operatório. Não houve insuficiência aórtica residual nem complicação vascular periférica ou bloqueio átrio ventricular. A mortalidade em 30 dias foi zero.

Conclusão: O implante transapical "valve-in-valve" de valva aórtica transcateter em biopróteses com disfunção é seguro e com morbimortalidade inferior ao dos procedimentos convencionais. O comportamento hemodinâmico é adequado. São necessários estudos de longo prazo e com maior poder amostral no intuito de determinar o resultado hemodinâmico, de qualidade de vida e sobrevida em longo prazo, porém esta possibilidade poderá alterar a indicação de seleção de prótese no procedimento inicial favorecendo as próteses biológicas.

Observações

P 02

Análise de mortalidade cardiaca e não cardiaca do Medicine, Angioplasty or Surgery Study - MASS II Trial. Uma análise post hoc de 6 anos de seguimento.

Whady Armindo HUEB, Ricardo D'Oliviera VIEIRA, Eduardo Gomes LIMA, Paulo Cury REZENDE, Cibele Larrosa GARZILLO, Rosa RAHMI, Paulo Rogério SOARES, Carlos Alexandre Wainrober SEGRE, Desiderio FAVARATO, Luís Alberto Oliveira DALLAN, Alexandre Ciappina HUEB, José Antonio Franchini RAMIRES, Sergio Almeida OLIVEIRA, Noedir Antônio Groppo STOLF

Instituto do Coração do Hospital das Clínicas da Faculdade de Medicina da Universidade de São Paulo

Descritores: Revascularização Miocárdica. Doença das Coronárias. Mortalidade. Neoplasias

Introdução: Estudos clínicos randomizados direcionados para avaliar a evolução de pacientes submetidos a diferentes tratamentos para DAC consideram o infarto não-fatal, necessidade de revascularização adicional ou mortalidade global como desfecho principal. Mortalidade de causa não cardíaca pode, pelo menos em teoria, distorcer a interpretação dos efeitos da RM em longo prazo, principalmente em estudos não randomizados. Essa é uma análise post hoc do MASS II que avalia as causas de mortalidade, cardíacas ou não cardíacas.

Métodos: Trata-se de um estudo prospectivo, randomizado, desenhado para comparar RM, ICP e TM em pacientes com DAC multiarterial estável e FEVE normal. Para testar nossa hipótese os pacientes foram selecionados para compor dois grupos: cirúrgico (RM) e não-cirurgico (ICP e TM). A ocorrência de morte foi classificada em não cardíaca e cardíaca. No primeiro foi especificada a causa do óbito.

Resultados: 611 pacientes foram randomizados para receber três propostas terapêuticas: RM (n=203), ICP (n=205) ou TM (n=203). A duração média de seguimento foi de 6 anos. Não houve diferença em relação à mortalidade global (*P*=0,824). No entanto, foi observada uma diferença em relação à mortalidade global entre os grupos RM e não-RM (*P*=0,001). Dos 203 pacientes do grupo RM, 16 (47,1%) morreram de causas cardíacas e 18 (53,9%) de causas não cardíacas. Desses, sete mortes (20,6%) foram devidos a neoplasia.

Conclusão: Nosso estudo sugere que as diferentes opções terapêuticas para DAC multiarterial conferem a mesma taxa de mortalidade global. Contudo, pacientes submetidos à RM apresentam maior incidência de mortalidade não-cardíaca, especialmente por neoplasia.

Observações

P 03

Deficiência do EuroScore e do 2000 Bernstein-Parsonnet na predição de mortalidade nos pacientes operados de valvopatia reumática

Omar Asdrúbal Vilca MEJÍA, Luiz Augusto Ferreira LISBOA,Carlos Manuel de Almeida BRANDÃO, Ricardo Ribeiro DIAS, Luiz Felipe Pinho MOREIRA, Pablo Maria Alberto POMERANTZEFF, Noedir Antonio Groppo STOLF

Instituto do Coração do Hospital das Clínicas da Faculdade de Medicina da Universidade de São Paulo

Descritores: Fatores de Risco. Cardiopatia Reumática. Procedimentos Cirúrgicos Cardíacos.

Objetivo: A predição de mortalidade em cirurgia valvar torna-se cada vez mais importante. O objetivo foi avaliar a acurácia do EuroScore e do 2000 Bernstein-Parsonnet na predição de mortalidade nos pacientes operados de valvopatia reumática.

Métodos: Novecentos e setenta e três pacientes com indicação de tratamento cirúrgico da valva mitral e/ou aórtica e com diagnóstico de doença reumática pelos critérios de Jones foram operados sequencialmente de maio de 2007 a julho de 2009. A mortalidade estimada foi calculada com os escores EuroScore (EU) e 2000 Bernstein-Parsonnet (2000BP). O desfecho foi mortalidade intra-hospitalar. Mortalidade estimada (ME) e mortalidade observada (MO) foram analisadas mediante testes de calibração e discriminação.

Resultados: Os pacientes foram estratificados em cinco grupos para o 2000PM e três para o EU. Assim no 2000PM: Escore 0-13: ME (3,45%), MO (3,17%); Escore 13-20: ME (5,15%), MO (3,74%); Escore 20-28: ME (7,67%), MO (8,85%); Escore 28-39: ME (11,47%), MO (11,92%); Escore ≥ 40: ME (22,16%), MO (22,16%). Para o EU: Escore 0-2: ME (3,68%), MO (4,16%); Escore 3-5: ME (7,04%), MO (6,62%); Escore ≥ 6: ME (19,25%), MO (19,19%). O teste de Hosmer Lemeshow para o 2000PM (*P*= 0,633) e para o ES (*P* = 0,952) indicam uma boa calibração. A curva ROC para o PM = 0,722 (S: 66%; E: 68,2%; A: 67,9; VPP: 19,2%; VPN: 94,6) e para o EU = 0,739 (S: 67,9%; E: 67,9; A: 67,8%; VPP: 19,3%; VPN: 94,7%).

Conclusão: Infelizmente, a análise sugere que o EU e o 2000 BP apresentam uma acurácia menos que satisfatória na predição de mortalidade nos pacientes operados de valvopatia reumática.

Observações

P 04

A rigid prosthesis for left ventricle restoration with EuroScore index as a late predictive factor of mortality

Orlando PETRUCCI, Lindemberg Mota SILVEIRA FILHO, Karlos Alexandre de Souza VILARINHO, Elaine Soraia Barbosa de Oliveira SEVERINO, Carlos Fernando Ramos LAVAGNOLI, Pedro Paulo Martins de OLIVEIRA, Domingo Marcolino BRAILE, Scott BAKER, Reinaldo Wilson VIEIRA

Faculdade de Ciências Médicas - Universidade Estadual de Campinas

Descriptors: Ventricular Dysfunction, Left. Reconstructive Surgical Procedures. Remodeling.

Background: The aim of this study is to compare our experience with a modified Dor procedure using a rigid prosthesis to the septal anterior ventricular exclusion procedure for left ventricle restoration and evaluated the EuroScore for prediction of follow up survival.

Methods: We evaluated 80 patients who underwent left ventricle restoration between 1999 to 2007. A modified Dor procedure with rigid prosthesis (MD group) was performed on 53 patients and 19 underwent the septal anterior ventricular exclusion procedure (SAVE group). The patients were classified according their left ventricle shape as type I, II or III. Kaplan-Meier and Cox proportional hazard ratio regressions analyses were performed to assess survival after both techniques and expected surgical mortality using EuroScore index ranking after 12 years of follow up.

Results: The operative mortality was comparable in both groups ranked by EuroScore index. The groups were comparable for all clinical data, except the MD group had more patients using intra aortic balloon pumps before surgery. Kaplan Meier analyses by left ventricle shape showed comparable survival for all patients, with slightly higher survival for type I. Kaplan Meier analyses of all death showed equivalent survival curves for both techniques. Kaplan Meier analyses of EuroScore index for all patients showed a difference between the three ranked categories after 12 years of follow up.

Conclusion: The MD procedure showed consistent ejection fraction improvements after long term follow up. The EuroScore index is a useful index for late survival assessment of ventricular restoration techniques.

Observações

P 05

Incremento global da contratilidade ventricular em cardiomiopatia dilatada não-isquêmica após injeção intramiocárdica localizada de células mononucleares de medula óssea

Renato A K KALIL, Roberto Tofani SANT'ANNA, Angelo Syrillo PRETTO NETO, Fernando PIVATTO JÚNIOR, James FRACASSO, João Ricardo Michelin SANT'ANNA, Maurício MARQUES, Nance Beyer NARDI, Paulo Roberto PRATES, Ivo A NESRALLA

Instituto de Cardiologia do Rio Grande do Sul/ Fundação Universitária de Cardiologia (IC/FUC) Universidade Federal de Ciências da Saúde de Porto Alegre (UFCSPA)/Universidade Luterana do Brasil (ULBRA)

Descritores: Células-Tronco. Transplante Autólogo. Cardiomiopatia Dilatada. Insuficiência Cardíaca.

Objetivo: Comparar mudanças na contratilidade miocárdica em áreas tratadas com CMMO (parede livre) com áreas que não receberam o tratamento (parede septal) em pacientes com cardiomiopatia dilatada não-isquêmica (CDNI) que tiveram um aumento significativo na fração de ejeção do ventrículo esquerdo (FEVE) após o transplante celular.

Métodos: Como parte de um ensaio clínico randomizado prévio, 20 pacientes com CDNI, NYHA III/IV e FEVE <35% foram submetidos a transplante autólogo de 9,6 ± 2,6 x 107 CMMO divididas em 10 pontos da parede livre do ventrículo esquerdo. Dos 15 pacientes que foram reavaliados após 3 meses do procedimento, sete (46,6%) mostraram uma melhora relativa na FEVE >15% e foram incluídos. Ventriculografias por ressonância magnética foram utilizadas a fim de medir e comparar o espessamento sistólico das paredes septal (controle) e lateral (tratada). A análise estatística foi feita pelo teste de Wilcoxon Signed Ranks, sendo adotado um nível de significância de 5%.

Resultados: Na parede septal, o espessamento sistólico médio aumentou de 0,46mm no pré-operatório para 1,23mm no pós-operatório (167,4%) e na parede lateral de 1,13mm para 1,87mm (65,5%). Não houve diferença no aumento do espessamento sistólico entre as duas paredes (*P*=1,0), apesar de as CMMO terem sido injetadas apenas na parede lateral.

Conclusão: O transplante de CMMO na CDNI foi associado à melhora da função ventricular em alguns casos e essa melhora parece ocorrer através de um efeito global, mesmo em áreas não diretamente tratadas com essas células. Essa observação deve ser lembrada quando o mecanismo de ação das células-tronco for considerado.

Observações

P 06

O uso de eritropoetina confere proteção miocárdica na isquemia e reperfusão do miocárdio neonatal

Orlando PETRUCCI, Karlos Alexandre de Souza VILARINHO, Elaine Soraia Barbosa de Oliveira SEVERINO, Carlos Fernando Ramos LAVAGNOLI, Lindemberg Mota SILVEIRA FILHO, Pedro Paulo Martins de OLIVEIRA, Reinaldo Wilson VIEIRA

Faculdade de Ciências Médicas – Universidade Estadual de Campinas

Descritores: Eritropoetina. Isquemia. Isquemia miocárdica. Reperfusão.

Introdução: A isquemia e reperfusão miocárdica são inevitáveis durante reparos cirúrgicos intracardíacos. O efeito direto da eritropoetina no miocárdio neonatal não é relato frequente na literatura. O objetivo deste trabalho é avaliar os efeitos diretos da eritropoietina no miocárdio neonatal durante a isquemia e reperfusão.

Métodos: Suínos com 2 dias de vida foram submetidos a 45 minutos isquemia e 90 minutos de reperfusão no território da artéria interventricular anterior. Os corações foram monitorados com cristais sonomicrométricos e pressão intraventricular. A eritropoetina foi administrada 3 minutos antes da isquemia. Avaliou-se a elastância máxima (Emax), o trabalho sistólico pré-recrutável (PRSW) e o tempo de relaxamento isovolumétrico do ventrículo esquerdo (TAU). As vias da AKT e ERK foram avaliadas com western blott quanto a sua ativação.

Resultados: Observou-se que a eritropoetina conferiu melhora na Emax ao final de 90 minutos de reperfusão (P=0,01). O PRSW apresentou queda dos seus valores durante a isquemia nos dois grupos e recuperação progressiva até o final do período de reperfusão não havendo diferença entre os grupos (P=0,51). O TAU apresentou piora durante a isquemia e reperfusão sendo igual nos dois grupos (P=0,69). Observamos ativação da AKT e ERK fosforiladas o que conferiu proteção ao miocárdio no grupo que recebeu a eritropoietina.

Conclusão: A eritropoietina confere proteção no miocárdio neonatal ativando as vias de sinalização celular que protegem o miocárdio durante a reperfusão. Houve melhora da contratilidade com o uso da eritropoietina durante a reperfusão e a sua utilização poderá ter algum uso clínico.

Observações

P 07

Plastia mitral em pacientes pediátricos em atividade reumática aguda

Bruno da Costa ROCHA, Emerson Magalhães Oliveira Rogaciano de CASTRO JÚNIOR, Gabriel VARJÃO LIMA, Yuri Nápoli GUIMARÃES, Nadja Cecília de Castro KRAYCHETE, Patrícia GUEDES, Karla PEDROSA, Isabel GUIMARÃES

Hospital Ana Nery - Universidade Federal da Bahia

Descritores: Insuficiência da Valva Mitral. Criança. Cardiopatia Reumática.

Objetivo: Avaliar pacientes pediátricos submetidos a plastia mitral e comparar os fatores de risco entre grupos operados com e sem atividade reumática aguda.

Métodos: Entre 2006 e 2009, realizou-se 26 plastias da valva mitral, excluídos 8 portadores de DSAV. Selecionados 18 pacientes, idade média 9,7 anos± 3,7, doença reumática 16(89,9%) e regurgitação mitral importante 18(100%). Utilizado testes Mann-Whitney e Exato de Fisher. O P=0,05 foi considerado e 0,2 para RL.

Resultados: O acompanhamento médio 25,8 meses ± 12,6 (1-43). Dez pacientes (55,6%) tinham insuficiência tricúspide significativa, 10 (55,5%) atividade reumática aguda. Comparando-se o grupo com atividade reumática aguda versus sem atividade reumática: idade (*P*=0,82), peso (*P*=0,23), altura (*P*=0,34), masculino 7/1(*P*=0,025), classe funcional (*P*=0,37), hipertensão pulmonar 1/9 (*P*=0,82), insuficiência tricuspídea (*P*=0,24),cirurgia de urgência (*P*=1), técnica de plastia (*P*=0,42), reoperação para substituição por prótese 3/0 (*P*=0,045), grau regurgitação mitral PO (*P*=0,38), CF (III) PO 2/0 (*P*=0,2), intercorrências cirúrgicas PO 6/1 (*P*=0,07), e complicações no PO 7/9(*P*=0,061). O modelo de RL não houve variável significativa. Houve três (16,7%) reoperações para substituição valvar. O acompanhamento imediato de 15 (83,3%) e tardio 12 (66,7%) com 91,7% em CF I ou II. Não houve mortalidade hospitalar e a sobrevida a longo prazo foi de 100%.

Conclusão: Este estudo demonstra a aplicabilidade e a resolutividade da plástica mitral na abordagem cirúrgica da valva mitral e sua capacidade de melhorar as condições clínicas de crianças acometidas por regurgitação mitral importante inclusive com atividade reumática aguda. Porém, apresentou tendência a maiores índices de reoperação para substituição valvar mitral e de pior classe funcional naqueles que foram operados em vigência de atividade reumática aguda.

Observações

P 08

Proteção miocárdica com o uso da solução HTK (Custodiol®) em cirurgia cardíaca infantil.

Fernando ANTONIALI, Ana Paula DAMIANO, Gustavo Calado de Aguiar RIBEIRO, Cledicyon Eloy da COSTA, Maurício Marson LOPES, Eduardo Toshimitsu WATANUKI, Fernando Augusto LORENCINI, Valdir dos SANTOS, Julio Cesar FRANCISCO, Devanir BRITO, Gleice REINERT

Pontifícia Universidade Católica de Campinas – Campinas/ SP.

Descritores: Cardiopatias Congênitas; Parada Cardíaca Induzida; Coração; Isquemia Miocárdica

Objetivo: Descrever a utilização da solução HTK (Custodiol®) como solução cardioplégica em cirurgias cardíacas infantis e os resultados iniciais.

Métodos: Entre janeiro e julho de 2010, foram realizadas 20 cirurgias cardíacas com circulação extracorpórea (CEC) utilizando Custodiol® como solução cardioplégica, na dose única de 30 ml/kg, entre 4°C e 6°C, de forma anterógrada, infundindo entre 6 e 8 min. A idade média foi de 11,2 meses (4d-4a) e o peso médio 6,7 Kg (2,6-17).

Resultados: O tempo médio de CEC foi de 155,7 min (36-325) e de pinçamento aórtico foi de 110,8 min (20-240). Não foram necessárias desfibrilações. Houve retorno ao ritmo sinusal em 95% dos casos. Não houve má reperfusão com tempo de isquemia até 180 min (16 casos), mas acima de 180 min (4 casos), houve 1 caso. Em 8 casos (40%) foi utilizado inotrópicos por menos de 24h e em 6 casos (30%) foi utilizado por mais de 72h. No grupo de 16 crianças com isquemia < 180min, a permanência na UTI foi inferior a 5 dias em 14 (87,5%). O ecocardiograma no PO foi realizado em 19 casos (< 48hs em 17) e demonstrou disfunção ventricular moderada em 3 (isquemia > 180min) sendo leve ou ausente nos outros 16. A mortalidade cirúrgica foi de 5% e a alta hospitalar de 85% neste grupo.

Conclusão: Os resultados iniciais com a utilização da solução de HTK (Custodiol®) para proteção miocárdica em cirurgia cardíaca infantil foram satisfatórios, sendo de fácil realização e bastante segura até 180min de isquemia.

Observações

P 09

Reconstrução da via de saída do ventrículo direito com a veia jugular bovina valvulada. Análise de 54 pacientes

Gláucio FURLANETTO, Beatriz H S FURLANETTO, Sandra S HENRIQUES, Lilian M LOPES, Liliana I MORAES, Christian S PEREIRA, Elssi C ESPINOSA, Mario OLMOS

Instituto Furlanetto da Beneficência Portuguesa de São Paulo

Descritores: Cardiopatias Congênitas. Veias Jugulares. Valva Pulmonar.

Introdução: Até o momento, não existe um substituto valvar ideal para a via de saída do ventrículo direito. A veia jugular bovina valvulada (VJB) fixada em glutaraldeído é uma das alternativas que apresenta a vantagem de fácil obtenção com variedade de diâmetros.

Métodos: No período de outubro 2002 a maio de 2010, 54 crianças foram submetidas ao implante de VJB em nosso serviço; sexo masculino=32; transposição das grandes artérias com comunicação interventricular (CIV) e obstrução da via de saída do ventrículo esquerdo (TGA, CIV e OVSVE) = 9; tetralogia de Fallot (TF) = 8; atresia pulmonar com CIV (AP-CIV)=9; TF ausência da valva pulmonar = 6; operação de Ross = 6; disfunsão de tubo valvulado = 4; tronco arterial comum (TAC) = 3; hemitruncus = 2; dupla via de saída do ventrículo direito (DVSVD) = 2; atresia pulmonar com septo íntegro (AP-SI) = 2; disfunção de monocúspide = 2; complexo = 1. A distribuição etária foi: 16 neonatos; 11 com idade < 1 ano; 27 com idade>1 ano.

Resultados: 10 crianças evoluíram com óbito (18,5%); AP-SI=1; AP-CIV=1; DVSVD=1; TF=1; TAC=1; Ross=2; complexo=1; TGA, CIV, OVSVE=1.

Conclusões: A utilização da VJB fixada em glutaraldeído apresentou resultado satisfatório, podendo ser usada de rotina nas cardiopatias que necessitam de reconstrução da via de saída do ventrículo direito. Tem como vantagem a fácil obtenção, tendo textura fina e maleável para a realização da anastomose distal com as artérias pulmonares, principalmente em neonatos.

Observações

P 10

Resultado tardio da correção cirúrgica de origem anômala da artéria coronária esquerda da artéria pulmonar, empregando conduto arterial autógeno.

Miguel Angel MALUF, Antonio Carlos CARVALHO, Werther Brunow CARVALHO

Universidade Federal de São Paulo – Escola Paulista de Medicina – Disciplina de Cirurgia Cardiovascular

Descritores: Defeitos cardíacos congênitos, cirurgia. Revascularização do Miocárdio. Coronariopatia/cirurgia

Introdução: A origem anômala da artéria coronária esquerda da artéria pulmonar (ALCAPA) é uma malformação cardíaca rara, cujos sintomas clínicos iniciam nos primeiros meses de vida, por insuficiência cardíaca congestiva de difícil compensação clínica, acompanhada de mortalidade significativa.

Métodos: De abril de 1993 a dezembro de 2005, 9 pacientes, idade: 2 m. a 5 a. (M: 8 m.), portadores de origem anômala da artéria coronária esquerda da artéria pulmonar, foram submetidos a reimplante direto da artéria coronária esquerda na aorta (6 casos) ou mediante a confecção de conduto arterial autógeno, com retalho de artéria pulmonar e da aorta (3 casos). Todos tinham insuficiência mitral, porém, não houve abordagem cirúrgica. Tempo de anóxia de 43 a 78 min. (M: 58,8); tempo de perfusão de 83 a 177 min. (M: 110,6).

Resultados: Houve dois óbitos hospitalares, devido à disfunção ventricular; sete pacientes sobreviventes foram acompanhados por período de 60 meses a 204 meses (M: 132). Oito pacientes encontram-se em classe funcional (CF) I e um paciente em CF II. Os pacientes foram submetidos a eco-Dopplercardiograma seriados, mostrando melhora da função ventricular e regressão da insuficiência mitral. Um paciente submetido a estudo de angiotomografia computadorizada, mostrou perviabilidade do conduto arterial autógeno e presença de estenose distal da artéria pulmonar esquerda, tratada com sucesso com implante de stent.

Conclusão: 1- Técnica reproduzível 2- Perviabilidade no seguimento tardio. 3- Regressão da disfunção da valva mitral.

Observações

P 11

Estudo estrutural da parede anterior do ventrículo esquerdo em corações normais e com aneurisma de parede anterior

Camille D. BENATTI, Maria Flávia L. RIBEIRO, Enio BUFFOLO, Guiomar N. GOMES, Walter J GOMES

Universidade Federal de São Paulo – Escola Paulista de Medicina – Disciplina de Cirurgia Cardiovascular

Descritores: Aneurisma Cardíaco. Infarto do Miocárdio. Miocárdio. Miocárdio Atordoado.

Objetivo: Aneurisma de parede anterior do ventrículo esquerdo (AnVE) ocorre como uma complicação do infarto agudo do miocárdio (IAM). A estrutura histopatológica dessa área varia desde áreas de fibrose esparsa no miocárdio até a completa substituição fibrótica. Evidências sugerem que a quantidade de deposição de colágeno após o IAM e a quantidade de miocárdio hibernante são importantes para a preservação da função residual contrátil do miocárdio. O objetivo desse estudo foi comparar os achados de estrutura histológica de corações operados com AnVE e de corações normais.

Métodos: Foram obtidos fragmentos da parede anterior de VE de 12 pacientes operados de anVE e corados com a técnica de Tricrômio de Masson. Foram analisados os seguintes parâmetros: quantidade de fibrose, quantidade de músculo normal e a concentração relativa de fibrose/músculo cardíaco por planigrafia computadorizada. Amostras de miocárdio normal retirados de pacientes submetidos à necropsia e que faleceram de morte não cardíaca foram controles.

Resultados: Nos pacientes com AnVE houve grande variabilidade na concentração de colágeno (de 1,97 a 95,58%) e na presença de fibras musculares normais (de 12,39% a 76,08%). Na análise da média total de colágeno, houve diferença significativa entre corações com aneurisma versus controle (39,8% vs 17,6%, $P < 0,05$). Na comparação de fibras miocárdicas, em corações com aneurisma 42,02% vs controles 61,72%.

Conclusão: Aneurismas de parede anterior de VE apresentam grande variabilidade na concentração de colágeno e fibras musculares normais nos diferentes pacientes. Este achado pode ter implicação na seleção do método diagnóstico de imagem assim como na técnica e resultados cirúrgicos.

Observações

P 12

Resultados imediatos e tardios da plastia mitral: Experiência de 5 anos

Andrea Dumsch de Aragon FERREIRA, Francisco Diniz Affonso da COSTA, Rodrigo Coutinho PASSOS, Sergio Augusto Veiga LOPES, Claudinei COLATUSSO

Santa Casa de Misericórdia de Curitiba

Descritores: Mortalidade. Morbidade. Insuficiência da Valva Mitral.

Introdução: As técnicas de plastia valvar para tratamento de insuficiência mitral são cada vez mais aceitas e utilizadas, sendo preferíveis à troca valvar quando tecnicamente possíveis. Muitos estudos demonstraram a superioridade da plastia mitral quando comparadas à substituição valvar convencional. Objetivos: Analisar os resultados imediatos e tardios da plastia mitral em pacientes diagnosticados com Insuficiência Mitral Pura.

Métodos: Foram analisados 70 pacientes submetidos à plástica da valva mitral no período de janeiro de 2004 a janeiro de 2009 operados na Santa Casa de Curitiba. A idade variou de 14 a 81 anos (m=56 ± 15). Trinta e oito (64,4%) pacientes eram do sexo masculino. As técnicas utilizadas foram: anuloplastia com pericárdio bovino em 30 (62,5%) pacientes, ressecção quadrangular da cúspide posterior em 22 (45,8%), neocorda de Goretex em 11 (22,9%), "Flip-Over" em 9 (18,7%), anel de Carpentier em 8 (16,6%), "sliding plasty" em 6 (12,5%), transposição de cordoalhas em 4 (8,3%).

Resultados: A mortalidade imediata foi de 5,7% (4 pacientes). Foram localizados 59 pacientes (84,2%) com o tempo de segmento médio de 39 ± 15 meses, com mínimo de 4 e máximo de 57. A sobrevida tardia foi de 84,7% aos 5 anos. A incidência de tromboembolismo e re-operação foi de 8,4% e 11,8% respectivamente. A análise ecocardiográfica demonstrou ausência de insuficiência mitral ou insuficiência mitral leve em 80% dos pacientes.

Conclusão: A plastia valvar mitral mostrou resultados satisfatórios tanto imediatos quanto tardios no tratamento da insuficiência mitral pura, com baixa mortalidade e alta probabilidade de recuperação funcional da válvula mitral.

Observações

P 13

Experiência com ECMO na população pediátrica

Andrey José de Oliveira MONTEIRO, Alexandre SICILIANO, Bruno MARQUES, Leonardo CANALE

Instituto Nacional de Cardiologia – Rio de Janeiro/RJ

Descritores: Circulação Extracorpórea com Oxigenador de Membrana. Cardiopatias Congênitas.Terapia Intensiva Neonatal.

Métodos: No período de março de 2009 a agosto de 2010, cinco lactentes com cardiopatias congênitas foram encaminhadas para assistência cardio-pulmonar com ECMO pós cardiotomia. A disfunção do ventrículo sistêmico estava presente em todos os pacientes no momento do implante da ECMO e três apresentavam disfunção ventricular grave antes do procedimento cirúrgico principal. A idade variou de 32 dias a 480 dias (média: 189 +- 187 dias) e o peso de 3,8 e 8 Kg (média: 6Kg +- 1,7kg). Os objetivos da assistência no momento do implante foram: ponte para recuperação em 2 pacientes, ponte para transplante em 2 pacientes e ponte para decisão em 1 paciente.

Resultados: O tempo de assistência variou de 36 horas a 680 horas e os 2 pacientes cujo objetivo da assistência foi recuperação foram desmamados da ECMO após 72 horas, com normalização da função ventricular. Apenas 1 dos 2 pacientes cujo objetivo era de ponte para transplante foi encaminhado ao transplante após 72 horas de ECMO. O outro permaneceu em assistência por 680 horas sem que houvesse disponibilidade de órgãos e faleceu por sepse. O único caso de ponte para decisão, em lactente com ventrículo único com PCR no momento da esternotomia e longo período de anóxia cerebral, teve a assistência descontinuada após 36 horas por lesão neurológica grave.

Conclusão: A assistência com ECMO pós cardiotomia demonstrou ser eficaz principalmente se o objetivo da assistência for recuperação ventricular. Pacientes sem condição de recuperação ventricular têm como limitação o tempo de assistência e a falta de doador.

Observações

P 14

Evolução clínica, hemodinâmica e funcional de pacientes submetidos à tromboendarterectomia pulmonar: análise prospectiva de 22 pacientes

Andre Telis de Vilela ARAUJO, Roberta Pulcheri RAMOS, José Cícero Stocco GUILHEN, Jaquelina Sonoe Ota ARAKAKI, Carlos Alberto TELES, Enio BUFFOLO

Universidade Federal de São Paulo – Escola Paulista de Medicina – Disciplina de Cirurgia Cardiovascular - Grupo de Circulação Pulmonar

Descritores: Endarterectomia. Embolia Pulmonar. Hipertensão Pulmonar.

Introdução: Tromboendarterectomia pulmonar é o tratamento cirúrgico da hipertensão pulmonar tromboembólica crônica (HPTEC). A experiência dos serviços brasileiros é pouco relatada na literatura.

Objetivos: Descrever as características clínicas, funcionais e hemodinâmicas de pacientes submetidos à tromboendarterectomia pulmonar na UNIFESP.

Métodos: Avaliação retrospectiva de prontuários de 1996-2008. Análise prospectiva a partir de 2008 foi feita com avaliação clínica e funcional no 3o mês de pós-operatório.

Resultados: 22 pacientes foram submetidos à tromboendarectomia pulmonar no período de 1996-2010, com mortalidade perioperatória de 22%. No período de 2008-2010, 11 pacientes foram analisados prospectivamente. Sete pacientes eram do sexo masculino. A idade média foi de 42 anos (17-66). Três pacientes apresentavam-se em classe funcional IV e os demais em CF II-III. Encontrou-se média de pressão de artéria pulmonar de 54 ±11mmHg,resistência vascular pulmonar de 1091±277dinas.s.cm-3,índice cardíaco de 2,0±0,6L/min/m2 e pressão de átrio direito de 11±3mmHg. A média da distância caminhada no TC6' foi de 371±84m. A avaliação funcional com TECR evidenciou consumo médio de oxigênio no pico de exercício de 11,6±1,6mL/Kg/min(47±16% do previsto), relação V'O2/W(eficiência metabólica) de 7,2±1,6 mL/Kg/W e relação ΔV'E ΔV'CO2 de 88,7±31. As complicações foram edema de reperfusão (n=4), pneumonia (n=2), derrame pericárdico (n=2) e flutter atrial (n=1). Houve dois óbitos(18%). Os pacientes apresentaram melhora funcional no 3º mês (70%em classe funcional I), na distância do TC6' (491±78m) e nas variáveis do TECR.

Conclusões: A HPTEC é curável através de cirurgia. A melhora nos sintomas ocorre precocemente no pós-operatório. TECR é uma ferramenta não invasiva que pode acrescentar valor na avaliação pré-operatória e acompanhamento posterior desses pacientes.

Observações

P 15

Resultado imediato com a operação de Fontan modificado: análise de 72 pacientes

Gláucio FURLANETTO, Beatriz H S FURLANETTO, Sandra S HENRIQUES, Salvador A B CRISTÓVÃO, Lilian M LOPES, Patrícia M V P MELLO, Carlos E B KAPINS, Maria Emilia N T PEREIRA

Instituto Furlanetto da Beneficência Portuguesa de São Paulo

Descritores: Técnica de Fontan. Cardiopatias Congênitas. Artéria Pulmonar.

Introdução: A operação de Fontan sofreu várias modificações, passando da anastomose átrio-pulmonar para o túnel lateral intracardíaco (TLIC) e tubo extracardíaco (TEC). Atualmente a realização de Fontan tipo TEC com tubo de PTFE é a variação mais aceita. O presente trabalho compara os resultados entre as técnicas TLIC e TEC veia jugular bovina (VJB).

Métodos: No período de setembro de 1991 a julho 2010, 72 pacientes foram submetidos à operação de Fontan modificado divididos em dois grupos: Grupo A TLIC e Grupo B TEC com VJB. Grupo A: N=60; sexo masculino=31; atresia tricúspide (AT)=25; ventrículo único (VU) esquerdo (E)=7; VU direito (D)=5; outros=21; hemiFontan prévio=40 (66%); idade média = 4,3 anos (variação 1-17 anos); fenestração=30 (50%); óbitos=11 (18%). Grupo B: N=14; sexo masculino=7; AT=9; VUD=2; VUE=1; outros=1; Glenn prévio=14 (100%); idade média=3,4 anos (variação 1-16 anos); fenestração=8 (66,6%); óbitos=1 (8,3%).

Resultados: Não houve diferença de idade (*P*=0,944); não houve diferença no número de fenestrações (*P*=0,291) e nos óbitos (*P*=0,676); a realização de Glenn foi maior no Grupo B (*P*=0,029).

Conclusão: As cirurgias de Fontan tipo TLIC e TEC foram realizadas em períodos diferentes sendo que atualmente realizamos a modalidade TEC apesar do resultado imediato não mostrar diferença na mortalidade. O uso de veia jugular bovina foi utilizado no lugar do tubo de PTFE porque teoricamente podemos não utilizar anticoagulação. No grupo A todos os pacientes foram submetidos à Glenn bidirecional e no grupo B houve maior realização de fenestração.

Observações

P 16

A artéria torácica interna esqueletizada é fator protetor independente para mediastinite em diabéticos

Michel Pompeu Barros de Oliveira SÁ, Evelyn Figueira SOARES, Cecília Andrade SANTOS, Omar Jacobina FIGUEIREDO, Renato Oliveira Albuquerque LIMA, Leonardo Pontual LIMA, Fábio Gonçalves de RUEDA, Rodrigo Renda ESCOBAR, Paulo Ernando Ferraz CAVALCANTI, Alexandre Magno MACÁRIO, Wendell MARTINS, Frederico BROWNE, Frederico Pires Vasconcelos SILVA, Ricardo de Carvalho LIMA

Divisão de Cirurgia Cardiovascular do Pronto Socorro Cardiológico de Pernambuco - PROCAPE. Faculdade de Ciências Médicas da Universidade de Pernambuco.

Descritores: Mediastinite. Revascularização Miocárdica. Diabetes Mellitus.

Introdução: Mediastinite é uma complicação séria da esternotomia mediana e está associada à significativa morbidade e mortalidade. Diabetes é um temido fator de risco para mediastinite, visto com cautela pelos cirurgiões cardiovasculares.

Objetivo: Identificar fatores de risco para mediastinite em diabéticos submetidos à CRM com uso unilateral da ATI na Divisão de Cirurgia Cardiovascular do Pronto Socorro Cardiológico de Pernambuco - PROCAPE.

Métodos: Estudo retrospectivo de 157 pacientes diabéticos operados entre maio de 2007 e abril de 2010. Nove variáveis pré-operatórias, cinco variáveis intra-operatórias e sete variáveis pós-operatórias possivelmente envolvidas no desenvolvimento de mediastinite foram avaliadas. Análises univariada e multivariada por regressão logística foram aplicadas.

Resultados: A incidência de mediastinite foi de 7,0% (n=11), com taxa de letalidade de 36,1% (n=4). Variáveis associadas com maior risco de mediastinite foram: uso de ATI pediculada (OR 8,25, IC 95% 2,03-66,10, *P*=0,016), complicações renais (OR 5,10, IC 95% 1,03-25,62, *P* = 0,049), re-operação (OR 7,45, IC 95% 1,24-42,17, *P*=0,023). Na análise multivariada por regressão logística, apenas uma variável permaneceu como fator independente de risco: uso ATI pediculada (OR 7,64, IC 95% 1,95-61,6, *P* = 0,048). Em outras palavras, ATI esqueletizada foi fator protetor independente para mediastinite em diabéticos.

Conclusões: Sugerimos que diabéticos devem ser considerados para estratégias de minimização do risco de infecção. Nos diabéticos que recebem ATI unilateral, o problema parece estar relacionado à forma como a ATI é dissecada. Diabéticos devem sempre ser considerados para utilização da ATI esqueletizada.

Observações

P 17

Impacto do uso das estatinas no ritmo cardíaco pós-operatório do paciente revascularizado do miocárdio

José Carlos Rossini IGLÉZIAS, Ana Paula PENEZI, Pedro César FURLAN, Hudson Hubner FRANÇA

Faculdade de Ciências Médicas e da Saúde do CCMB-PUC/SP

Descritores: Revascularização Miocárdica. Fibrilação Atrial. Doença da Artéria Coronariana.

A fibrilação atrial é a complicação mais comum no pós-operatório da revascularização cirúrgica do miocárdio acometendo, aproximadamente 15% a 40% dos pacientes submetidos ao procedimento. Ela aumenta a morbidade, prolonga a permanência hospitalar e está associada ao maior custo. A terapia profilática com estatinas pode reduzir substancialmente a incidência da mesma no período pós-operatório-Kourliouros A et al. (Ann Thorac Surg. 2008;85(5):1515-20).

Objetivos: Avaliar o impacto do uso pré-operatório das estatinas na redução da fibrilação atrial no período pós-operatório dos pacientes submetidos à revascularização cirúrgica do miocárdio e identificar as variáveis de risco determinantes desse ritmo.

Métodos: Estudo de observação, do tipo coorte não concorrente. Analisados 198 pacientes, operados entre 2004 e 2008, estratificados em:- G1formado pelos pacientes que receberam estatina no período pré-operatório (141) e G2 formado que não receberam estatina (57). Analisadas 46 variáveis. Análise estatística realizada através do qui-quadrado, do teste t para amostras independentes, da regressão logística múltipla e da análise de variância. Nível de significância 5%.

Resultados: Vide tabelas anexas. As principais variáveis responsáveis pela determinação do ritmo cardíaco pós-operatório foram: a dislipidemia-1,5%, o peso-12,8% e o ritmo cardíaco pré-operatório-85,7%.

Conclusões: O uso pré-operatório de estatinas diminuiu de forma significativa a incidência de fibrilação atrial no período pós-operatório dos pacientes submetidos à revascularização cirúrgica do miocárdio (*P*= 0,025- IC 95%= 0,021 a 0,310) e os fatores de risco determinantes do ritmo cardíaco pós-operatório foram: o peso, a dislipidemia e o ritmo cardíaco pré-operatório.

Tabela1- Variáveis sócio–demográficas

VARIAVEL	G1- Com estatina	G2- Sem estatina	Valor de P
Nº de pacientes	141	57	
Sexo			0,400
Feminino	42	21	
Masculino	99	36	
Idade	60,95 ± 9,46	59,03 ± 10,62	0,215
Peso	71,47 ± 13,70	76,00 ± 14,26	0,040
Altura	1,63 ± 0,08	1,61 ± 0,09	0,293
I. M. Corpórea	26,87 ± 4,47	28,37 ± 4,93	0,075

Tabela2- Variáveis Peri-operatórias (continuação)

VARIAVEL	G1- Com estatina	G2- Sem estatina	Valor de P
Ritmo card pré-op			0,199
Sinusal	122	53	
Fibrilação atrial	19	4	
Ritmo card pós-op			0,0250
Sinusal	88	45	
Fibrilação atrial	53	12	
Perm. hospitalar	8,64 ± 3,71	8,63 ± 2,97	0,990
Mort. Hospitalar			0,422
Não	131	51	
Sim	10	6	

Observações

P 18

Operação de um ventrículo e meio como uma alternativa para o ventrículo direito hipoplásico

Miguel Angel MALUF, Antonio Carlos CARVALHO, Werther Brunow CARVALHO

Universidade Federal de São Paulo – Escola Paulista de Medicina – Disciplina de Cirurgia Cardiovascular

Descritores: Cardiopatias congênitas, cirurgia. Artéria pulmonar, cirurgia. Circulação extracorpórea.

Objetivo: Pacientes com cardiopatia congênita complexa e caracterizada por hipoplasia do ventrículo direito, tem uma opção de correção paliativa com a operação de um ventrículo e meio.

Métodos: De julho de 2001 a março de 2009, nove pacientes (M=5,2 anos), com hipoplasia do ventrículo direito, foram submetidos à correção com a técnica de um ventrículo e meio. Diagnóstico: atresia pulmonar com septo ventricular intacto, seis casos e anomalia de Ebstein, três casos. Seis pacientes tiveram derivação cavo-pulmonar bidirecional, prévia. Os defeitos intracardíacos foram corrigidos: fechamento do defeito do septo atrial (9 casos), reconstrução da via de saída do ventrículo direito com prótese pulmonar porcina (7 casos); plástica da válvula tricúspide (3 casos).

Resultados: Houve um (11,1%) óbito. Um paciente apresentou estenose pulmonar distal a prótese e reoperado. Houve um (12,5%). Sete (77,7%) pacientes tiveram seguimento por período médio de 39,8 meses 16 meses a 8,4 anos, com boa evolução clínica.

Conclusões: O tratamento cirúrgico de cardiopatias congênitas, na presença de ventrículo direito hipoplásico, por meio da operação de um ventrículo e meio, tem menor risco cirúrgico que a correção biventricular, mantendo o átrio direito com baixa pressão, fluxo sanguíneo pulmonar pulsátil e melhora da saturação sistêmica de oxigênio. Os resultados de médio prazo são satisfatórios; porém, será necessário um maior seguimento, para provar a eficácia desta abordagem cirúrgica, a longo prazo.

Observações

P 19

Dreno pleural exteriorizado na região subxifóidea preserva melhor a capacidade funcional e força muscular respiratória após a cirurgia de revascularização do miocárdio: Ensaio clínico controlado e randomizado.

Andréa Azevedo CÂNCIO, Solange GUIZILINI, Douglas W. BOLZAN, Jaqueline FRATUCCI, Raquel Franchin FERRAZ, Renato B. DAUAR, Enio BUFFOLO, José E. SUCCI, Walter J GOMES

Universidade Federal de São Paulo – Escola Paulista de Medicina – Disciplina de Cirurgia Cardiovascular

Descritores: Revascularização Miocárdica. Anastomose de Artéria Torácica Interna-Coronária. Testes de Função Respiratória.

Objetivo: Avaliar a capacidade funcional, força muscular respiratória e eventos respiratórios em pacientes submetidos à revascularização do miocárdio (RM) sem CEC comparando a inserção do dreno pleural na região subxifoidea versus intercostal.

Métodos: Quarenta pacientes randomizados em dois grupos. Grupo (IL, n=20) dreno pleural inserido na região intercostal; Grupo (IM, n=20) dreno pleural na região subxifoidea. Os pacientes foram submetidos à avaliação da força muscular respiratória (inspiratória e expiratória) no pré, 1º, 3º e 5º dias de pós-operatório (PO). A capacidade funcional avaliada pelo teste de caminhada de seis minutos (TC 6min) no pré e 5º PO. A sensação de dor foi quantificada do 1º ao 5º PO e a incidência de eventos respiratórios (atelectasia e derrame pleural) até o 5º PO.

Resultados: Em ambos os grupos houve queda significativa da força muscular respiratória (inspiratória e expiratória) até o 5º PO (P<0,05). A diferença entre os grupos se manteve significante, com maior queda no grupo IL (P <0,05). Houve uma queda significante no TC 6min em ambos os grupos (P <0,05), porém menor no grupo IL (P <0,05). O percentual de eventos respiratórios e dor referida foram maiores no grupo IL (P <0,05).

Conclusão: Os pacientes submetidos à drenagem pleural na região subxifoidea apresentaram melhor preservação da força muscular respiratória, menor dor, maior distancia percorrida no TC 6min com melhores resultados clínicos quando comparado com a inserção na região intercostal. Portanto, quando da abertura da cavidade pleural durante a RM, a exteriorização do dreno pleural na região subxifóide é recomendada por proporcionar resultados superiores.

Observações

P 20

Abordagem híbrida da revascularização coronária

Gustavo Calado de Aguiar RIBEIRO, Mauricio Marson LOPES, Cledicyon Eloy COSTA, Eduardo WATANNUKE, Fernando ANTONIALI, Fernando Augusto LORENCINI

Clínica Cardio-Cirúrgica Campinas

Descritores: Angioplastia Transluminal Percutânea Coronária. Ponte de Artéria Coronária sem Circulação Extracorpórea. Avaliação de Processos e Resultados (Cuidados de Saúde).

Objetivo: Analisar os resultados imediatos de abordagem híbrida em pacientes de alto risco.

Métodos: 136 pacientes com risco elevado foram submetidos à revascularização miocárdica sem circulação extracorpórea e completado o procedimento com tratamento percutâneo subsequente. Foram comparados a pacientes pareados que submeteram a cirurgia convencional no banco de dados da instituição.

Resultados: A mortalidade hospitalar foi de 1,4%. O menor EuroScore logístico foi de 13% e o superior 70,21%. Três (2,2%) pacientes tiveram a cirurgia incompleta por falta de enxertos. Cinquenta e oito pacientes (42,6%) apresentavam lesão de tronco coronária esquerda. A angiografia pós-operatória mostrava 96,3% de enxertos pérvios. Anastomose para descente anterior foi realizada em 132 (97%) pacientes. O tempo pós-operatório que foi realizada a angioplastia foi 1 a 17 dias. Comparando a pacientes convencionais não houve diferença de internação e terapia intensiva somente em pacientes com EuroScore inferior a 25% (*P*=ns). Livre de eventos cardíacos foi similar nas duas abordagens. Livre de eventos não-cardíacos foi maior no grupo híbrido (*P* <0,05) 77,2% (IC 95%: 68,5% para 87%).

Conclusão: O procedimento híbrido é seguro e deve ser considerado em pacientes de alto risco.

Observações

P 21

Cirurgia de revascularização miocárdica com circulação extracorpórea: aspectos bioquímicos, hormonais e celulares

Edmo Atique GABRIEL, Rafael Fagionato LOCALI, Priscila Katsumi MATSUOKA, Thiago CHERBO, Enio BUFFOLO

Universidade Federal de São Paulo – Escola Paulista de Medicina – Disciplina de Cirurgia Cardiovascular

Descritores: Revascularização miocárdica. Circulação extracorpórea. Aterosclerose.

Objetivo: Avaliar repercussões bioquímicas, hormonais e celulares decorrentes do emprego de circulação extracorpórea (CEC) em cirurgia de revascularização miocárdica.

Métodos: Dezoito pacientes foram submetidos à cirurgia de revascularização miocárdica com emprego de CEC. A duração média da CEC foi de 80,3 minutos. Dosagens hormonais, bioquímicas e celulares foram realizadas nos seguintes tempos - pré-operatório, logo após saída de CEC, 24 horas e 48 horas de pós-operatório. Os testes de Friedman e Wilcoxon foram aplicados, considerando nível de significância 5%.

Resultados: Houve ativação e elevação significante do número de leucócitos totais e neutrófilos durante o período de CEC, de tal forma que esta condição foi detectada logo após a saída de CEC, mantendo-se assim até 48 horas de pós-operatório. O número total de plaquetas, por sua vez, caracterizou-se por decréscimo relevante logo após a saída de CEC, como também, nos dois momentos pós-operatórios de observação. A concentração sérica de proteínas totais e albumina logo após a saída de CEC e, nos dois momentos pós-operatórios de observação, foi significativamente menor em relação aos níveis encontrados no período pré-operatório. Houve decréscimo acentuado dos níveis séricos de T3 total e T3 livre, sobretudo até as primeiras 24 horas de pós-operatório.De forma análoga, notou-se padrão semelhante quanto aos níveis séricos de T4 total.

Conclusão: Em cirurgias de revascularização miocárdica, os efeitos inflamatórios da CEC compreendem ativação de leucócitos, neutrófilos e plaquetas, redução na concentração sérica de proteínas totais e albumina e decréscimo dos níveis séricos de hormônios tireiodianos, sobretudo, nas primeiras 24 horas de pós-operatório.

Observações

P 22

Resultados da anuloplastia parcial mitral externa em cães com degeneração mixomatosa da valva mitral e insuficiência cardíaca congestiva avançada

James Newton Bizetto Meira de ANDRADE, E. Christopher ORTON, June BOON, Celina TD NISHIMORI, Claudio OLIVAES, Luis Fernando KUBRUSLY, Renato DALBIANCO, Aparecido Antonio CAMACHO

Departamento de Medicina Veterinária - Setor de Ciências Agrárias - Universidade Federal do Paraná – Curitiba/PR

Descritores: Insuficiência Cardíaca. Insuficiência da Valva Mitral. Cães. Cirurgia Torácica

Objetivou-se reportar os resultados da anuloplastia mitral parcial por plicatura externa em cães com degeneração mixomatosa da valva mitral (DMVM) e insuficiência cardíaca congestiva (ICC) avançada. Foram utilizados nove cães com ICC classe IV da NYHA, causada pela DMVM. Os cães foram submetidos à anuloplastia parcial mitral por plicatura externa, realizada mediante duas linhas de suturas invaginantes, protegidas por esponjas de teflon, inseridas na parede livre do ventrículo esquerdo, paralelas ao sulco átrio-ventricular. Os animais foram avaliados por meio de ecocardiografia antes e após o procedimento. A área do jato de regurgitação mitral, o volume regurgitante e a fração de regurgitação mitral diminuíram após a cirurgia. Entretanto, dois cães morreram durante o procedimento, devido à ruptura do miocárdio durante a realização da sutura e dois cães foram a óbito no pós-operatório imediato, devido a infarto agudo do miocárdio. Apesar da redução da regurgitação mitral, três cães foram eutanasiados com duas, três e quatro semanas de pós-operatório, devido à progressão da ICC. Um cão melhorou clinicamente e a regurgitação mitral permaneceu diminuída 30 dias após o procedimento. O outro cão apresentou melhora clínica e sobreviveu por 48 meses após a cirurgia. Concluiu-se que a anuloplastia mitral parcial por plicatura externa diminui a regurgitação mitral, porém não causa melhora clínica da maioria dos cães com DMVM e ICC avançada.

Observações

P 23

Devemos corrigir a insuficiencia tricuspide secundaria?

Rafael Angelo TINELI, Marcos Gradim TIVERON, Pablo Maria Alberto POMERANTZEFF, Carlos Manuel de Almeida BRANDÃO, Luís Alberto Oliveira DALLAN, Omar Asdrubal Vilca MEJIA, Luís Augusto Ferreira LISBOA, Jocerlano Santos de SOUSA, Noedir Antônio Groppo STOLF

Instituto do Coração do Hospital das Clínicas da Faculdade de Medicina da Universidade de São Paulo

Descritores: Valva Tricúspide. Insuficiência da Valva Tricúspide. Valva Mitral.

Introdução: A insuficiência tricúspide esta presente em pouco mais da metade dos pacientes cirúrgicos submetidos à cirurgia da valva mitral; seu tratamento cirúrgico associado ao da valva mitral é controverso.

Objetivo: Avaliar as variáveis relacionadas com a mortalidade hospitalar e as com seguimento em 30 meses nesse grupo de pacientes.

Métodos: Foram estudados 168 pacientes submetidos a cirurgia da valva mitral consecutivamente, de maio de 2007 até julho de 2009, com idade média de 52,85 ±15,14 anos com EuroScore 6,41±3,53. Em 72 pacientes a valva tricúspide também foi abordada.

Resultados: Com o uso do modelo de Cox univariado foram identificados como fatores preditivos de mortalidade o EuroScore (*P*=0,0001) , idade (*P*=0,0183), lesão TCE (*P*=0,015), BIA pré-operatório (*P*=0,0014) , asma (*P*=0,0076), cirrose (*P*=0,0393)e creatina (*P*=0,040). Como fatores de mortalidade tardia EuroScore (*P*=0,0001), diabetes (*P*=0,0020), obesidade (*P*=0,0421), choque cardiogênico (*P*=0,0461), intubação orotraqueal pré-operatória (*P*=0,0077), creatinina (*P*=0,0316), suporte inotrópico (*P*=0,0002), angina (*P*=0,0001).Pelo Cox multivariado foi identificado a cirrose (*P*=0,038)para mortalidade hospitalar e para tardia a endocardite ativa (*P*=0,0026), IR (*P*=0,0004) e cirurgia coronária associada (*P*=0,033). Dos 72 pacientes com ITR importante operados, 18 foram a óbito - EuroScore: 5,7; Parsonnet: 36,9; FE: 59,7; Reoperação: 0,6; HP:66,2; Cr: 1,57; FA: 50%; AE: 56,3. De 97 pacientes com ITR importante não operados, 14 foram a óbito - Euroscore: 6,9; Parsonnet: 42,041; FE: 58,11%; Reoperação: 0,917; HP: 66; Cr: 1,306; FA: 46,39% AE: 53,98.

Conclusão: Pacientes que operaram VTri tiveram pior prognostico embora fossem de menor risco,os não operados, por serem considerados de maior risco tiveram melhor prognostico (*P*=0,8178).

Observações

P 24

Variáveis clínicas e laboratoriais preditivas na cirurgia de revascularização miocárdica

Alexandre C HUEB, Nívea Godinho ALVES, Rafael Rosa SOUZA, Maicon Alves Afonso RUAS, Miguelângelo CRESTANI JÚNIOR, Elias KALLÁS

Serviço de Cirurgia Cardiovascular da Universidade do Vale do Sapucaí - UNIVÁS - Pouso Alegre/ MG

Descritores: Revascularização Miocárdica. Valor Preditivo dos Testes. Circulação Extracorpórea. Morbidade. Indicadores de Morbi-Mortalidade.

Objetivo: Identificar fatores clínicos e laboratoriais que interferem no resultado da RM.

Métodos: 50 pacientes consecutivos, submetidos à cirurgia de RM com CEC, avaliados pré, per e pós-operatório Variáveis clínicas: idade, sexo, presença das morbidades: HAS, ICC, DMII, tabagismo, DPOC, IAM, FE, coronária com lesão ≥ 70%. Variáveis laboratoriais: hemograma, uréia, creatinina, Na+, K+, glicemia, lactato, gasometrias. Cirúrgicas: número enxertos , tempo CEC, drogas vasoativas, Hemodinâmicas: freqüência cardíaca, PVC, PAM, saturação de oxigênio. Evolutivas: tempo de intubação, sangramento, drogas vasoativas, tempo UTI, alta hospitalar.

Resultados: Dos 50 pacientes, 24% apresentavam lesão de tronco, todos tinham HAS, receberam quatro ou mais enxertos, tempo médio CEC 68min, relação PaO2/FiO2 > 200, balanço hídrico +3289ml ±896, lactato médio 39,1mg/dl±8,9, não houve elevação creatinina pré-operatória comparado creatinina da alta. Análise multivariada revelou não houve diferença estatística, quando comparada ao grupo sem lesão tronco (*P*=ns, r^2=0,32). Tempo médio extubação 10,4± 6,9horas. Houve diferença estatística entre o tempo de extubação e balanço hídrico no per-operatório (*P*=0,001). Não houve relação entre tempo de extubação DPOC (*P*=0,755) e PaO2 per-operatória (*P*=0,740). A quantidade de insulina regular EV no per-operatório, 1º e 2º pós-operatório não diferiu entre os diabéticos ou não-diabéticos (*P*=ns). Houve diferença entre débito urinário e alta da UTI (*P*=0,001). A mortalidade global foi de 2%.

Conclusões: Não há diferença entre grupo com ou sem lesão de tronco, tempo maior de extubação está relacionado com quantidade volume hídrico oferecido no per-operatório, demora na normalização da glicemia no pós-operatório aumenta tempo de internação na UTI.

Observações

P 25

Cirurgia cardíaca minimamente invasiva para retirada de sistemas de estimulação cardíaca artificial: uma nova abordagem.

Robinson POFFO, Alex CELULLARE, Renato Bastos POPE, Alisson Parrilha TOSCHI, Alexandre TERUYA

Hospital Israelita Albert Einstein – São Paulo/SP

Descritores: Marca-Passo Artificial. Endocardite Bacteriana. Cirurgia Vídeo-Assistida. Procedimentos Cirúrgicos Minimamente Invasivos.

Objetivo: Descrever uma nova abordagem para retirada de eletrodos intracavitários acometidos por infecção utilizando a abordagem minimamente invasiva videoassistida transareolomamilar (Figura1).

Métodos: Entre fevereiro de 2008 e agosto de 2010, quatro pacientes portadores de infecção de eletrodos foram submetidos a explante de sistema utilizando a técnica minimamente invasiva videoassitida. Um destes pacientes era portador de endocardite valvar tricúspide associada. A idade média variou de 52 a 67 anos e todos eram do sexo masculino. O tempo médio de implante foi de 4,75 meses e o germe mais freqüente foi o Staphylococcus aureus. A abordagem consistiu de canulação arterial e venosa femoral e da veia cava superior através de punção da veia jugular interna direita para instituição da circulação extracorpórea, minitoracotomia de 4 centímetros com incisão transareolomamilar e videotoracoscopia.

Resultados: Foi possível a retirada completa de todos os eletrodos infectados. Um paciente foi submetido à plastia valvar tricúspide associada. Não houve complicações durante o procedimento ou conversão para esternotomia. Um paciente evoluiu com insuficiência renal aguda necessitando de hemodiálise. Todos foram submetidos à antibioticoterapia por um período de 21 dias. Não houve mortalidade intra-hospitalar.

Conclusão: A abordagem minimamente invasiva videoassistida é factível e demonstrou bons resultados, não sendo necessária a esternotomia para a retirada dos sistemas de estimulação cardíaca artificial nestes quatro pacientes.

Observações

P 26

Cirurgia cardíaca pediátrica: concepção de um modelo racional de atendimento para regiões em desenvolvimento

José Teles de MENDONÇA, Marcos Ramos CARVALHO, Rika Kakuda da COSTA, Roberto Cardoso BARROSO, José Edivaldo dos SANTOS, Maria Helena GARCIA, Maria Amélia Fontes RUSSO, Licia Rezende MENDONÇA, Débora Cristina Fontes LEITE

Departamento de Medicina da Universidade Federal de Sergipe Instituto Rodolfo Neirotti - Hospital do Coração – Aracaju/ SE

Descritores: Cardiopatias Congênitas. Gestão em Saúde. Cuidado da Criança.

Introdução: Estima-se um déficit de 80% no tratamento cirúrgico das crianças cardiopatas, nascidas no Brasil. A razão disso é a carência acentuada de pessoal qualificado e centros especializados para atender essa clientela.

Objetivo: Apresentar uma concepção nova de trabalho integrando racionalmente recursos humanos e materiais para aumentar a capacidade de atendimento.

Método: Integração dos profissionais envolvidos no tratamento da criança cardiopata (obstetras, pediatras, neonatologistas intensivistas, cardiopediatras e cirurgiões) e instituições que acolhem pacientes cardiopatas (maternidades, UTIs pediátricas e neonatais e serviços de cirurgia cardíaca), de modo a formar uma unidade.

Resultados: Com este conceito o Hospital do Coração de Sergipe, integrado a médicos e instituições, tornou-se referência para cirurgia cardíaca pediátrica desde novembro de 2006. Até o presente momento, foram realizadas 403 cirurgias, sendo que 41 (10,1%) pacientes vieram diretamente das maternidades integradas e 12 (2,9%) retornaram para as respectivas unidades de origem para continuarem o tratamento. A idade média dos pacientes foi 4,4 ± 4,2 anos. Trezentos e sessenta e sete (91%), submetidos a procedimentos corretivos com mortalidade global de 7,1%.

Conclusões: É possível integrar racionalmente médicos e instituições de modo a assegurar tratamento adequado às crianças cardiopatas.

Observações

P 27

Fatores de risco para mediastinite após cirurgia de revascularização miocárdica

Michel Pompeu Barros de Oliveira SÁ, Evelyn Figueira SOARES, Cecília Andrade SANTOS, Omar Jacobina FIGUEIREDO, Renato Oliveira Albuquerque LIMA, Leonardo Pontual LIMA, Fábio Gonçalves de RUEDA, Rodrigo Renda ESCOBAR, Paulo Ernando Ferraz CAVALCANTI, Alexandre Magno MACÁRIO, Wendell Martins, Frederico BROWNE, Frederico Pires Vasconcelos SILVA, Ricardo de Carvalho LIMA

Divisão de Cirurgia Cardiovascular do Pronto Socorro Cardiológico de Pernambuco - PROCAPE. Universidade de Pernambuco - UPE.

Descritores: Fatores de Risco. Mediastinite. Revascularização Miocárdica.

Objetivos: A mediastinite é uma séria complicação da esternotomia mediana, estando associada à significativa morbidade e mortalidade. O objetivo deste estudo é identificar fatores de risco para mediastinite em pacientes submetidos à cirurgia de revascularização do miocárdio (CRM) sem o uso bilateral da artéria torácica interna (ATI) na Divisão de Cirurgia Cardiovascular do Pronto Socorro Cardiológico de Pernambuco - PROCAPE.

Métodos: Estudo retrospectivo envolvendo 500 pacientes consecutivos operados entre maio de 2007 e abril de 2010. Dez variáveis pré-operatórias, sete variáveis intra-operatórias e sete variáveis pós-operatórias possivelmente envolvidas no desenvolvimento de mediastinite foram avaliadas. Análises univariada e multivariada por regressão logística foram aplicadas.

Resultados: A incidência de mediastinite foi de 5,6% (n = 28), com uma taxa de letalidade de 32,1% (n = 9). Na análise multivariada por regressão logística, cinco variáveis permaneceram como fatores de risco independentes: obesidade (OR 2,60; IC 95% 1,1-6,68), diabetes (OR 2,71; IC 95% 1,18-6,65), tabagismo (OR 2,10; IC 95% 1,12-4,67), uso de ATI pediculada (OR 5,17; IC 95% 1,45-18,42) e CRM com CEC (OR 2,26, IC 95% 1,14-5,85).

Conclusões: Nós sugerimos que os pacientes obesos, diabéticos e fumantes devem ser considerados para estratégias de minimização do risco de infecção. Em pacientes que não são submetidos ao uso bilateral de ATI, o problema não parece estar relacionado ao uso ou não uso de ATI unilateral, mas relacionado à forma como a ATI é dissecada. Pacientes com perfil de maior risco devem sempre ser considerados para uso da ATI esqueletizada e CRM sem CEC, fatores que estão sob dependência parcial dos cirurgiões.

Observações

P 28

Revascularização da artéria coronária direita com enxerto composto de artéria torácica interna esquerda e artéria epigástrica inferior

Eduardo Moeller MOTA, Luiz Boro PUIG, Anderson DIETRICH, Luís Alberto Oliveira DALLAN, Luiz Augusto Ferreira LISBOA, Marcos Gradim TIVERON, Noedir Antonio Groppo STOLF

Instituto do Coração do Hospital das Clínicas da Faculdade de Medicina da Universidade de São Paulo

Descritores: Revascularização Miocárdica. Ponte de Artéria Coronária. Doença das Coronárias

Objetivo: Avaliar a técnica de revascularização da artéria coronária direita (ACD), utilizando a artéria torácica interna esquerda *"in situ"* com enxerto composto de artéria epigástrica inferior (AEI) por meio de anastomose término-terminal.

Métodos: Foram avaliados retrospectivamente os resultados imediatos e tardios de 18 pacientes operados com essa técnica no período de dezembro de 2000 a outubro de 2008.

Resultados: A idade variou de 53 a 77 anos (média 62 ± 5,7), sendo 93% do sexo masculino. A função ventricular era normal em 10 pacientes e hipocontratilidade moderada em 8. Somente um caso de reoperação de cirurgia de coronárias. Os ramos coronarianos revascularizados foram: descendente posterior 12, ventricular posterior 4 e ACD em 2 casos. As lesões dos vasos tratados com estes enxertos compostos variaram de 70-100%. Circulação extracorpórea foi utilizada em 62.5% das operações. 85% das cirurgias foram eletivas e 15% em caráter de urgência. Não ocorreram óbitos ou infartos do miocárdio no período pós-operatório (PO). A cineangiocoronariografia PO foi realizada em 8 pacientes, num período que variou de uma semana a dois anos (média de 8,9 meses), observando-se perviabilidade da AEI em 7 casos (87.5%).

Conclusões: Os resultados satisfatórios imediatos e tardios observados, possibilitam considerar essa associação como uma opção na revascularização dos ramos posteriores da ACD.

Observações

P 29

Avaliação da qualidade de vida dos pacientes submetidos à revascularização do miocárdio minimamente invasiva videoassistida

Rodrigo MILANI, Paulo Roberto BROFMAN, Mariana CANEVER, Marielle DIAS, Mauro KINOSHITA, Milena PEREIRA, Odete BUENO, Maximiliano GUIMARÃES, Rodrigo MEZALIRA, Hugo MEISTER, Thales BAGGIO, Maria Fernanda DOMINGUES, Rodrigo JARDINS, Rochele POL, Francisco Maia da SILVA

Santa Casa de Misericórdia – PUCPR - Hospital VITA Curitiba

Descritores: Cirurgia Vídeo-Assistida. Procedimentos cirúrgicos minimamente invasivos. Revascularização miocárdica, métodos.

Objetivo: Avaliar o tempo de retorno às atividades diárias e o grau de satisfação dos pacientes submetidos à revascularização do miocárdio minimamente invasiva videoassistida.

Métodos: 23 pacientes foram avaliados 30 dias após a revascularização do miocárdio minimamente invasiva com base no questionário de qualidade de vida SF 36. Foram avaliados principalmente se teve dor, o tipo de dor, tempo dedicado ao trabalho, tarefas realizadas, limitações, necessidade de afastamento pelo INSS e se houve melhora na qualidade de vida.

Resultados: Foram avaliados 23 pacientes sendo 15(65,2%) masculinos. A idade variou de 47 a 84 anos. 21 (91,3%) eram hipertensos, 13 (56,5%) tabagistas e 8 (34,8%) diabéticos. 19 (82,6%) encontravam-se em classe III/IV. O EuroScore variou de 1 a 9 com média de 5. O número médio de anastomoses distais por paciente foi de 1,6 com 18 (78,26%) recebendo enxerto de artéria torácica interna. O tempo médio de ventilação mecânica foi de 5 horas e 20 (87,1%) dos pacientes permanecendo menos de 2 noites na CTI. Não houve óbitos nesta série. Na avaliação pós-operatória 23 (100%) dos pacientes não referiram angina, 20 (87,1%) retornaram as suas atividades normais em até 30 dias e 21 (91,3%) relataram melhora na qualidade de vida.

Conclusão: Nesta série, foi possível afirmar que a revascularização minimamente invasiva é segura, visto que não houve necessidade de CEC, bem como conversão para esternotomia em nenhum paciente. A técnica demonstrou-se eficaz, uma vez que a operação realizada foi a mesma programada após a analise da cineangiocoronariografia. Na avaliação realizada após 30 dias, os pacientes apresentaram boa evolução estética e funcional.

Observações

P 30

Experiência inicial com a técnica de ressecção triangular tangencial para redução do tamanho do átrio esquerdo gigante

Jocerlano Santos de SOUSA, Pablo Maria Alberto POMERANTZEFF, Carlos Manuel de Almeida BRANDÃO, Marcos Gradim TIVERON, Marcelo Luiz Campos VIEIRA, Rafael Angelo TINELI, Flavio TARASOUTCHI, Max GRIMBERG, Noedir Antônio Groppo STOLF

Instituto do Coração do Hospital das Clínicas da Faculdade de Medicina da Universidade de São Paulo

Descritores: Insuficiência da Valva Mitral. Valva Mitral. Fibrilação Atrial.

Introdução: A mais comum indicação cirúrgica em átrio esquerdo gigante está associada à insuficiência da válvula mitral com ou sem fibrilação atrial. Diversas técnicas para este fim já estão descritas com resultados variáveis.

Objetivo: Apresentar a experiência inicial com a técnica da ressecção triangular tangencial.

Métodos: Entre 2002 e 2010, quatro pacientes foram submetidos à operação da válvula mitral com redução do volume do átrio esquerdo pela técnica da ressecção triangular tangencial em nosso serviço. Três pacientes eram do sexo feminino. A idade variou de 21 a 53 anos. Os 4 pacientes encontravam-se com fibrilação atrial. A fração de ejeção do ventrículo esquerdo no pré-operatório variava de 40 a 62%. O diâmetro do átrio esquerdo variou de 78 a 140mm. Após o tratamento da disfunção mitral, o átrio esquerdo foi reduzido por meio da ressecção triangular tangencial da sua parede posterior, entre as veias pulmonares, para evitar distorções anatômicas do anel mitral ou veias pulmonares reduzindo a tensão na linha de sutura.

Resultados: O tempo médio de internação hospitalar foi de 21,5 ± 6,5 dias. O tempo de circulação extracorpórea médio foi de 130 ± 30 minutos. Não houve sangramento cirúrgico ou mortalidade no período pós-operatório. Todos os pacientes tiveram o ritmo sinusal restabelecido na saída de circulação extracorpórea, mantendo este ritmo no pós-operatório. O diâmetro médio do átrio esquerdo foi reduzido em 50,5 ± 19,5%. A fração de ejeção do ventrículo esquerdo melhorou em todas as pacientes.

Conclusão: Os resultados iniciais com esta técnica tem demonstrado redução efetiva do átrio esquerdo.

Observações

P 31

Pleurotomia com inserção de dreno pleural subxifóide proporciona efeitos semelhantes à integridade pleural na função pulmonar após a cirurgia de revascularização do miocárdio

Solange GUIZILINI, Douglas W. BOLZAN, Sonia Maria FARESIN, Raquel Franchin FERRAZ, Kelly TAVOLARO, Andrea Azevedo CANCIO, Walter José GOMES

Escola Paulista de Medicina. Universidade Federal de São Paulo

Descritores: Revascularização Miocárdica. Artéria Torácica Interna. Testes de Função Respiratória.

Objetivo: O objetivo deste estudo foi investigar os parâmetros de função pulmonar e dor em pacientes submetidos a pleurotomia com dreno pleural inserido na posição subxifóide comparados com a cavidade pleural intacta após cirurgia de revascularização do miocárdio (RM), utilizando artéria torácica interna esquerda (ATIE).

Métodos: Setenta e um pacientes foram divididos em dois grupos: I (n=38 cavidade pleural aberta e dreno pleural inserido subxifóide), II (n=33 cavidade pleural intacta). Os testes de função pulmonar realizados no pré e pós-operatórios (PO) 1, 3 e 5, juntamente com parâmetros clínicos. Análises de gasometria arterial e fração de shunt foram avaliadas no pré-operatório e no 1 º PO.

Resultados: Em ambos os grupos houve queda significativa nos parâmetros da função pulmonar até o 5º PO. No entanto, não houve diferença significativa na CVF e VEF1 na comparação entre os grupos. Redução significativa na PaO2 e aumento dos valores de fração de shunt foi observado no 1º PO em ambos os grupos, sem diferença estatística entre os grupos. O derrame pleural e atelectasias até o 5º PO foram similares nos dois grupos. Resultados equivalentes foram encontrados na pontuação da dor, duração da ventilação mecânica e permanência hospitalar pós-operatória.

Conclusão: A inserção subxifóide do dreno pleural proporciona efeitos similares aos da preservação da integridade pleural na função pulmonar, nos resultados clínicos e na dor torácica após RM. Portanto, nossos resultados reforçam que as cavidades pleurais, quando incidentalmente ou propositadamente abertas durante a dissecção da ATIE, a inserção subxifóide do dreno pleural é recomendada.

Observações

P 32

Técnica original para correção de transposição dos grandes vasos no plano atrial associado com veia cava superior drenando em seio coronário

Andrey José de Oliveira MONTEIRO, Divino PINTO, Leonardo CANALE, Milton MEIER, Miguel BARBERO-MARCIAL

Hospital Pró Cardíaco – Rio de Janeiro/RJ

Descritores: Transposição dos Grandes Vasos. Pediatria. Veia Cava Superior.

Introdução: A veia cava superior esquerda persistente (VCSEP) drenando em seio coronário pode estar associada em 4% dos pacientes com cardiopatias congênitas. Algumas patologias com transposição dos grandes vasos (TGA) têm esta associação ainda mais rara (<1%).Apesar de rara, as opções cirúrgicas para o tratamento desta associação encontradas na literatura não apresentam bons resultados nas correções atriais.

Objetivo: Descrever técnica cirúrgica original no tratamento ao nível atrial de TGA associado com VCSEP.

Métodos: Em março de 2009 um lactente com TGA, 10 meses, 8 kg foi submetido a cirurgia de Senning. No ato operatório evidenciamos VCSEP drenando em seio coronário, o que dificulta em muito tal correção. Realizamos, então, a abertura do assoalho do átrio esquerdo logo abaixo do anel posterior da mitral. Para facilitar a localização exata, uma pinça de Mixter foi introduzida através do seio coronário. Com isso o sangue drenado pela VCSEP chegava direto a válvula mitral e o segmento distal a esta atriotomia foi suturado para impedir que o sangue chegasse ao ósteo do seio coronário. Esta tática operatória nunca foi descrita antes e outras soluções cirúrgicas anteriormente descritas não tiveram bom resultado.

Resultado: O tempo de CEC foi de 88 minutos e o de pinçamento 72 minutos. O paciente teve boa evolução pós-operatória com alta da UTI no terceiro DPO. A avaliação ecocardiográfica não evidenciou defeito residual, boa drenagem da VCSEP e ausência de fluxo turbilionar na entrada da válvula mitral.

Conclusão: A técnica descrita apresentou bom resultado cirúrgico e demonstrou ser superior a outras opções cirúrgicas anteriormente apresentadas na literatura.

Observações

P 33

Preditores peri-operatórios de mortalidade hospitalar em pacientes submetidos à cirurgia de dissecção de aorta tipo A

João Ricardo Michelin SANT'ANNA, Josiane Ramos RIBEIRO, Paulo Roberto Lunardi PRATES

Instituto de Cardiologia do Rio Grande do Sul/ Fundação Universitária de Cardiologia (IC/FUC)

Descritores: Dissecação. Mortalidade. Fatores de Risco

Objetivo: Identificar fatores peri-operatórios preditores de mortalidade hospitalar em pacientes submetidos à cirurgia de dissecção de aorta tipo A.

Métodos: Estudo de coorte retrospectivo em pacientes submetidos à cirurgia de dissecção de aorta tipo A conforme Stanford ou tipo I e II segundo De Bakey. Entre janeiro de 2006 e de maio de 2010 foram avaliados 80 pacientes consecutivos a partir de revisão de prontuário em dois momentos: (1) No arquivo da secretaria de cirurgia com os relatórios cirúrgicos; (2) No SAME (serviço de arquivamento médico).

Resultados: A mortalidade hospitalar nessa amostra foi de 17% (n=14), e destes casos apenas cinco foram durante a cirurgia. A maior causa de morte foi insuficiência múltipla de órgãos no pós-operatório (n=9). Outros fatores de risco foram idade maior ou igual a 70 anos, insuficiência renal no pós-operatório, infecção respiratória, sangramento com necessidade de reoperação e tempo de CEC.

Conclusão: Na literatura, a mortalidade varia de 7% a 30%, sendo como fatores de risco os mesmos encontrados em nossa pesquisa. Mesmo a técnica cirúrgica sendo complicada e a mortalidade alta pode-se afirmar que apresenta bons resultados a curto e longo prazos.

Observações

P 34

Perfil dos pacientes submetidos à cirurgia de revascularização do miocárdio e sua influencia em complicações pós-operatória

Sandra Mari BARBIERO, Renata Monteiro VIEIRA, Adriana MORELLATO

Instituto de Cardiologia do Rio Grande do Sul/Fundação Universitária de Cardiologia (IC/FUC)

Descritores: Revascularização Miocárdica. Complicações Pós-Operatórias. Perfil de Saúde

Objetivo: Avaliar o perfil do paciente submetido à Cirurgia de Revascularização do Miocárdio (CRM) e complicações pós-operatórias.

Métodos: Estudo prospectivo de coorte. Pacientes internados, maiores de 18 anos, no Instituto de Cardiologia de Porto Alegre para cirurgia eletiva de CRM. Foram aferidos peso e altura, patologias prévias e coletados dos prontuários: hemoglobina e hematócrito. As complicações pós-operatórias relevantes foram: respiratórias, infecções, fibrilação atrial, permanência hospitalar maior de sete dias.

Resultados: A maioria dos pacientes eram do sexo masculino (79%), com excesso de peso (57,7%), maiores de 50 anos (83,8%). As doenças prévias prevalentes foram: hipertensão (89,2%), diabetes (36,9%), infarto agudo do miocárdio (41,4%), tabagismo (66,7%) e dislipidemia (48,6%). Quanto à anemia: o hematócrito estava abaixo do recomendado em 32,5% das mulheres e em 48,1% dos homens. As intercorrências no pós-operatório ocorreram em 45% dos pacientes, dentre elas: internação ≥ 7 dias (47,7%), fibrilação atrial (25,2%) e complicações respiratórias (24,3%).

Conclusão: A assistência nutricional precoce ao paciente que será submetido à CRM favorece a evolução positiva do quadro clínico, a redução do tempo de internação e de riscos de complicações.

Observações

P 35

Eficácia da administração de ácido tranexâmico em alta dose no sangramento pós-operatório de cirurgia cardíaca

Ricardo José CHOMA, Eric Benedete LINEBURGER, Marcio Rodrigo MARTINS, Gustavo Peressoni de CASTRO

Hospital São José – Criciúma-SC/UNESC - Universidade Sul Catarinense

Descritores: Hemorragia. Testemunhas de Jeová. Ácido Tranexâmico.

O sangramento excessivo ainda constitui uma complicação grave em cirurgia cardíaca. Quando ocorre, pode causar aumento da morbidade e mortalidade. Além disso, o sangramento e a reintervenção provocam aumento dos custos do tratamento. Há maior consumo de componentes e derivados do sangue, aumento do tempo cirúrgico e pode estar associado a maior tempo na unidade de pós-operatório e internação hospitalar. O presente trabalho comparou o volume de sangramento no pós-operatório de cirurgia cardíaca em pacientes submetidos a dois protocolos de tratamentos com ácido tranexâmico. Baseado nos achados deste estudo achados podemos concluir que o protocolo de administração de ácido tranexâmico em dose única de 50 mg/kg teve eficácia hemostática superior, reduzindo o sangramento em 20% no pós-operatório de cirurgia primária de revascularização do miocárdio.

Observações

P 36

Seguimento clínico e ecocardiográfico após implante de bioprótese valvar com sistema anticalcificante

João Roberto BREDA, Charles Benjamin NEFF, Amanda Voltareli Cesar de OLIVEIRA, Nathália Kitamoto CARDOSO, Nathan HERSZKOWICZ, Adilson Casemiro PIRES, Celso FERREIRA, Neif MURAD

Serviço de Cirurgia Cardiovascular do Hospital Estadual Mário Covas/Disciplinas de Cardiologia e Cirurgia Cardiovascular da FMABC

Descritores: Próteses Valvulares Cardíacas. Procedimentos Cirúrgicos Cardíacos. Próteses e Implantes.

Objetivo: Verificar o resultado clínico e ecocardiográfico do implante de bioprótese (St Jude Medical EpicT) com proteção anti-calcificação, avaliando sinais de deterioração ou complicações relacionadas ao implante da prótese.

Métodos: No período de novembro de 2008 a maio de 2010,45 pacientes foram submetidos ao implante de bioprótese EpicT. Dezoito pacientes retornaram à instituição após contato telefônico e completaram o protocolo do estudo, com avaliação clínica e ecocardiográfica transesofágica. Nos demais, houve perda do seguimento por recusa em comparecer, mudança de endereço e óbito (em 2 casos). A idade variou de 17 a 75 anos (média de 47,79±17,5). O tempo médio de seguimento variou de 3 a 21 meses (média de 12,15±5,75).

Resultados: Foram implantadas 20 próteses: 9 em posição aórtica, 9 em mitral, 1 em tricúspide e 1 em pulmonar. O ecocardiograma transesofágico pós-operatório mostrou área valvar efetiva (equação de continuidade) variando de 0,57 a 1,94 cm² (média de 1,18±0,46), o gradiente de pico variou de 9 a 51 mmHg (média de 26,24±13,56) e médio de 3 a 31mmHg (média de 14,02±9,03). Uma prótese mitral mostrou espessamento, com calcificação dos folhetos e restrição da excursão diastólica, com 8 meses de seguimento. Uma prótese aórtica exibe refluxo central de grau moderado por falha na coaptação dos folhetos, com 20 meses de seguimento. Em nenhum caso foi necessária reoperação por disfunção da bioprótese valvar.

Conclusões: No período médio de seguimento, a bioprótese com sistema anti-calcificante mostrou resultados clínicos e ecocardiográficos satisfatórios na maioria dos pacientes, sem necessidade de reoperação até o momento por deterioração valvar estrutural.

Observações

P 37

Desenvolvimento de uma endoprótese valvada auto-expansível para implante em posição mitral

Diego Felipe GAIA, José Honório PALMA, José Augusto Marcondes de SOUZA, Carolina Baeta Neves DUARTE, Murilo Teixeira MACEDO, Marcus Vinicius GIMENES, Marcio Rodrigo MARTINS, André Telis de VILELA, José Cícero Stocco GUILHEN, Enio BUFFOLO

Universidade Federal de São Paulo – Escola Paulista de Medicina – Disciplina de Cirurgia Cardiovascular

Descritores: Cateterismo Cardíaco. Circulação Extracorpórea. Insuficiência da Valva Mitral. Estenose da Valva Mitral.

Objetivos: O reparo e a troca valvar mitral são procedimentos bem estabelecidos. Apesar disso, alguns pacientes apresentam risco cirúrgico elevado. Diversas alternativas têm sido propostas, porém muitas limitações persistem e os resultados cirúrgicos ainda são desapontadores. A correção tradicional envolve a substituição ou o reparo valvar com o uso de circulação extracorpórea. Diversos relatos têm demonstrado iniciativas de correção mitral por técnicas menos invasivas e sem a necessidade do uso da circulação extracorpórea. Não existe até o momento uma valva montada em cateter com resultados adequados para implante na posição mitral. O objetivo deste trabalho é o desenvolvimento de valvas mitrais auto-expansíveis montadas em cateteres implantáveis por cirurgia minimamente invasiva sem uso da circulação extracorpórea em posição mitral.

Métodos: Endopróteses valvadas biológicas para implante em posição mitral foram desenvolvidas através da confecção de uma estrutura circunferencial de nitinol dotada em seu interior de uma bioprótese. A face atrial da prótese foi criada de modo a apresentar uma aba de nitinol revestida com o objetivo de diminuir o vazamento periprotético (Figura 1). As próteses foram testadas quanto a sua adaptação ao coração isolado de animais de experimentação.

Resultados: Foi possível o desenvolvimento de uma endoprótese valvada para implante transcateter em válvulas mitrais nativas. O dispositivo apresentou boa coaptação ao coração isolado e o seu cateter de liberação facilidade de implante através do ápex ventricular esquerdo.

Conclusão: O desenvolvimento de endoprótese valvada auto-expansível em posição mitral apresentou resultados satisfatórios em corações isolados. O próximo passo é o implante em animais de experimentação.

Observações

P 38

A angiotomografia de alta resolução modifica a conduta do cirurgião na correção de coarctação de aorta infantil? Análise preliminar de 28 casos operados.

Bruno da Costa ROCHA, Yuri Nápoli GUIMARÃES, Gabriel VARJÃO LIMA,
Emerson Magalhães Oliveira Rogaciano de CASTRO JÚNIOR, Patrícia GUEDES, Isabel GUIMARÃES, Karla PEDROSA, Ives Maciel DUARTE, Dirley BARRETO, Nadja Cecília de Castro KRAYCHETE

Hospital Ana Nery - Universidade Federal da Bahia

Descritores: Aorta Torácica. Cirurgia Torácica. Criança. Tomografia.

Objetivo: Analisar as anomalias de arco e istmo aórtico em pacientes pediátricos operados. Avaliar os fatores de risco para mortalidade precoce, e a correlação de utilização seletiva de angiotomografia com a escolha da técnica operatória.

Métodos: Entre 2007 e 2009, 28 pacientes pediátricos foram operados para correção de anomalias do arco e istmo aórtico como cirurgia primária e principal. Foram utilizados os teste Mann-Whitney, ANOVA e Exato de Fisher para análise estatística. Quando o $P<0,2$ foram incluídas em um modelo de regressão logístico e significância com $P<0,05$.

Resultados: Houve quatro óbitos (14,3%), todos neonatos, com média de 20 dias±10 de pós-operatório. A causa universal de óbito foi sepse. A mortalidade precoce se correlacionou com menores médias de idade 0,79 meses±0,21 ($P=0,005$), peso 3,4 kg ±0,4 ($P=0,001$), altura 53,5 cm±0,7 ($P=0,01$), diâmetro menor da aorta(angiotomogafia) 2,6 mm±0,9 ($P=0,16$) e tempo de pinçamento 14,2 min ±3,3 ($P=0,09$); e médias mais elevadas de gradiente aórtico residual de pós-OP imediato 24,5±9,0 mmHg ($P=0,2$), porém nenhuma variável apresentou significância na análise multivariada. A angiotomografia pré-operatória foi realizada em 9/10(90%) dos casos submetidos à anastomose término-lateral, 10/17 (58,8%) à anastomose término-terminal e 0/1 (0%) à interposição de tubo ($P=0,033$). O acompanhamento médio foi de 25,9 meses± 9,1, seguimento de 80% dos pacientes, avaliado-se seriadamente os gradientes por ecocardiograma. Houve uma recoarctação operada. Não houve mortalidade tardia.

Conclusão: A mortalidade precoce na correção de anomalias do istmo e arco aórtico ocorreu na faixa etária neonatal. A angiotomografia pré-operatória influenciou na escolha da técnica operatória utilizada.

Observações

P 39

Tratamento cirúrgico e/ou endovascular das patologias da aorta: série de 315 casos do Hospital São Francisco (HSF) 2003-2010

Marcela da Cunha SALES, Fernando Antônio LUCCHESE, Critiane AGUZZOLI, José Dario FROTA FILHO, Álvaro Machado ROESLER, Fabio Sarmento, Eraldo de Azevedo LÚCIO, Mauro Ricardo Nunes PONTES

Hospital São Francisco de Cardiologia da Irmandade Santa Casa de Misericórdia de Porto Alegre

Descritores: Aorta. Aneurisma Aórtico. Dissecação.

Objetivo: Patologias cirúrgicas da aorta têm elevada morbimortalidade, exigindo frequentemente manejo de urgência e tratamento cirúrgico complexo. Os objetivos deste trabalho são relatar a experiência do Centro de Tratamento da Aorta-Hospital São Francisco no tratamento cirúrgico das patologias da aorta e avaliar complicações associadas e desfechos intra-hospitalares.

Métodos: Foram incluídos pacientes operados por patologias de aorta de 2003 a 2010 (n=315), divididos em: Grupo I (aneurismas), 166 pacientes (53%), e Grupo II (dissecções/hematomas intramurais), 149 pacientes (47%). Idade média foi de 58±14 anos, 65% sexo masculino. Os procedimentos foram: cirurgia convencional com Dacron (30,5%), cirurgia de Bentall (29%), endovascular (15,4%), híbrida (18,4%) e aortoplastia (1,8%); houve procedimentos associados em 12,7% dos pacientes, mais comumente a CRM (67%).

Resultados: Houve aumento do número de cirurgias a cada ano (*P* for trend=0,003)e de procedimentos endovasculares/híbridos (*P* for trend=0,03). Mortalidade global foi de 16,9%. Paraplegia ocorreu em dois pacientes. Cirurgias não eletivas tiveram maior mortalidade que cirurgias eletivas (12,4 vs 29,7%, *P*=0,001) e essa interação foi altamente significativa no grupo dos aneurismas.Os desfechos foram estratificados por grupos (Tabela 1). Na análise multivariada, foram preditores de mortalidade: ano da cirurgia (2008 a 2010 com redução significativa da mortalidade), idade, dissecção, local do aneurisma (toracoabdominal e associações), tipo de dissecção operada (tipo B), urgência, complicações (hemorragia, IAM, ICC, sepse, infecção FO, mediastinite). Grupo I Grupo II P Mortalidade 17 (10,2%) 36 (24,1%) 0,004. Reoperações 6 (3,6%) 13 (8,8%) 0,055. Complicações 66 (40%) 83 (56%) 0,005. Hemorragia 14 (8,4%) 40 (27%) < 0,0001. ICC/Choque 3 (1,8%) 12 (8,1%) 0,009. Derrame pleural 1(0,6%) 7(4,7%) 0,021.

Conclusões: Mortalidade vem reduzindo progressivamente e se associou a idade,cirurgia de urgência,dissecção tipo B,aneurismas toracoabdominais e múltiplos, procedimentos associados e ocorrência de complicações.

Tabela 1. Desfechos estratificados por grupos

	Grupo I (Aneurismas)	Grupo II(Dissecções)	P
Mortalidade	17 (10,2%)	36 (24,1%)	0,004
Reoperações	6 (3,6%)	13 (8,8%)	0,055
Complicações	66 (40%)	83 (56%)	0,005
Hemorragia	14 (8,4%)	40 (27%)	<0,0001
ICC/Choque cardiog	3 (1,8%)	12 (8,1%)	0,009
Derrame pleural	1 (0,6%)	7 (4,7%)	0,021

Observações

P 40

Troca valvar mitral e reposicionamento do músculo papilar com neocordas de PTFE; cirurgia videoassistida via periareolar

Olivio SOUZA NETO, William CAMARGO, Ailton CARVALHO, Cláudio SOBROSA, Jefferson Chaves, Luiz MAURINO

Hospital Federal dos Servidores do Estado do Rio de Janeiro

Descritores: Valva Mitral. Procedimentos Cirúrgicos Minimamente Invasivos. Cirurgia Torácica Vídeo-Assistida.

Introdução e Objetivo: A cirurgia cardíaca está procurando novas técnicas menos traumáticas com melhores resultados estéticos e funcionais. O objetivo deste relato é mostrar que esta técnica pode levar a uma melhora na qualidade de vida pós operatória e, portanto, um retorno mais rápido à vida cotidiana.

Métodos: Paciente 42 anos, sexo feminino, processo reumático na infância, classe funcional (NYHA) III, dupla lesão mitral. Atingimos o hemitórax direito através do 4° espaço intercostal direito (EICD), após ventilação seletiva. No próprio espaço, anterior à linha axilar média, foi introduzido um trocáter para óptica de 5mm de 30°. No 7° EICD, na linha axilar anterior (LAA), implantamos um trocáter de 7mm por onde foi introduzido um aspirador maleável. A circulação extracorpórea (CEC) foi estabelecida via femoral. Com a finalidade de manter a geometria ventricular foram implantadas neocordas de PTFE ancoradas com teflon na região fibrótica do músculo papilar e fixadas no anel mitral na direção de A1 e A2. Prótese biológica n° 29 foi implantada.

Resultados: O procedimento foi realizado com sucesso. O tempo de CEC foi de 110 minutos (min) e o de pinçamento aórtico de 95 min. O período de ventilação mecânica foi de 8 horas, o sangramento pós-operatório de 190ml. Em 36 horas a paciente teve alta hospitalar.

Conclusão: A cirurgia minimamente invasiva videoassistida com abordagem periareolar para tratamento da valva mitral com reposicionamento do músculo papilar mostrou a esperada melhora na qualidade de vida e levou a reintregação ao cotidiano precocemente.

Observações

P 41

Obstrução congênita do orifício da veia cava superior no átrio direito

Nei Antônio REY, Blau Fabrício de SOUZA, Pedro Pimentel Filho, Rafael Antônio Widholzer REY, José Hortencio de MEDEIROS SOBRINHO

Grupo Hospitalar Conceição/Hospital Nossa Senhora Conceição

Descritores: Síndrome da Veia Cava Superior. Veia Cava Superior. Veias Cavas.

Apresentamos solução inédita para grave caso de síndrome da veia cava superior. Paciente masculino, com 34 meses, apresentava macrocefalia, edema de partes moles da cabeça, pescoço e região superior do tórax. Havia retardo do desenvolvimento motor e hidrocefalia. Não deambulava e não falava. Apresentava-se com abundante circulação colateral visível e palpável no tórax e abdome. A venografia demonstrava a veia cava superior (VCS) ocluída em "fundo de saco" no seu orifício no átrio direito (AD). Em 12/86 é levado a cirurgia. Realizada a esternotomia e reparo do pericárdio. Dissecção e reparo da veia azigus que tinha calibre igual ao da VCS. Isolamos a junção VCS/AD com clamp reto na VCS abaixo da emergência da azigus e clamp curvo na parte proximal do AD e aurícula D. Desta maneira, sem circulação extracorpórea (CEC), foi realizada incisão sobre o bordo E da VCS proximal, estendendo a incisão sobre a aurícula correspondente, o que permitiu com a abertura da incisão o exame do orifício da VCS no AD. Havia membrana que determinava a oclusão total e que foi ressecada. A incisão longitudinal foi suturada transversalmente, alargando a junção cavo-atrial, procedimento descrito como atrio-cavoplastia por Cooley em 1982. O pós-operatório transcorreu sem intercorrências. Em 07/88 repetiu a venografia, com trânsito venoso normal. Após 10 anos de operado, não apresenta qualquer sequela. Na revisão da literatura não encontramos relato de caso semelhante. Ressaltamos a raridade da patologia apresentada e a solução original dada ao caso, e que se constituiu em uma átrio-cavoplastia realizada sem CEC.

Observações

P 42

Endocardite infecciosa em bioprótese aórtica complicada com infarto agudo do miocárdio devido embolia para artéria coronariana

Antônio Augusto Ramalho MOTTA, Maria Eleonora Palácio FORTES, Cassimiro BAESSO JÚNIOR, Renata Valle MOTTA, Leônidas Alvarenga HENRIQUES

Hospital Albert Sabin - Juiz de Fora/MG

Descritores: Endocardite. Próteses Valvulares Cardíacas. Doenças das Valvas Cardíacas. Valva Aórtica.

Objetivo: Demonstrar evolução de paciente portador de endocardite infecciosa em bioprótese aórtica complicada, com embolia arterial coronariana, tratada no laboratório de hemodinâmica e posterior cirurgia para substituição da bioprótese com disfunção.

Métodos: Paciente 48 anos, masculino, evoluindo com febre noturna após episódio de amigdalite, sem alterações laboratoriais ou ecocardiográficas, seis meses após implante de bioprótese em posição aórtica. Passados 21 dias e devido persistência do quadro o paciente foi hospitalizado e submetido a novos exames que evidenciaram leucocitose discreta e no ecocardiograma a bioprótese aórtica apresentava sinais de disfunção e vegetação aderida aos folhetos. As hemoculturas não evidenciaram o agente infeccioso. Iniciada antiobioticoterapia. Cinco dias após o paciente apresentou quadro de dor precordial, sudorese e instabilidade hemodinâmica severa, com alterações eletrocardiográficas compatíveis com infarto agudo do miocárdio. Encaminhado ao laboratório de hemodinâmica, detectou-se a oclusão da artéria descendente anterior, com imagem angiográfica sugestiva de êmbolos. Foi realizada aspiração de conteúdo embólico intracoronariano com reversão imediata do quadro. Posteriormente foi realizada cirurgia para substituição da bioprótese comprometida por prótese valvular mecânica.

Resultados: Decorridos 29 meses da alta hospitalar o ecocardiograma evidenciou prótese em posição aórtica normofuncionante e disfunção sistólica e diastólica do ventrículo esquerdo de grau leve.

Conclusão: A endocardite infecciosa é uma afecção grave que pode evoluir com complicações muitas vezes irreversíveis e até fatais. Este caso sugere que a precocidade do tratamento cirúrgico pode favorecer o prognóstico dos portadores desta patologia.

Observações

P 43

Ampliação do átrio esquerdo com patch de pericardio bovino nas reoperações múltiplas da valva mitral

Eduardo Moeller MOTA, Anderson DIETRICH, Pablo Maria A. POMERANTZEFF, Carlos Manuel de Almeida BRANDÃO, Marcos Gradim TIVERON, Noedir Antonio Groppo STOLF

Instituto do Coração do Hospital das Clínicas da Faculdade de Medicina da Universidade de São Paulo

Descritores: Valva Mitral. Reoperação. Procedimentos Cirúrgicos Cardiovasculares.

Objetivos: Reoperações valvares múltiplas são verdadeiros desafios para os cirurgiões cardiovasculares, necessitando técnicas e táticas especiais para reconstrução das estruturas anatômicas abordadas. Os autores sugerem a sistematização do uso do patch de pericárdio bovino para reconstrução anatômica do átrio esquerdo.

Métodos: Foram avaliados retrospectivamente os resultados imediatos e tardios de 5 pacientes operados com essa técnica no período de março 2005 a fevereiro 2010.

Resultados: Idade variou de 31 a 76 anos (média 52,4 ± 1,7), sendo 60% do sexo masculino. A função ventricular era normal em 2 pacientes, hipocontratilidade moderada em 2, função ventricular ruim em 1. Três pacientes foram submetidos a 3 cirurgias cardíacas prévias, 1 submetido a 4 cirurgias e 1 submetido a 6 cirurgias. Em todos trocou-se a prótese mitral por prótese biológica, apenas um procedimento associado, troca de prótese aórtica. Comorbidades associadas: doença coronariana, diabetes, hipertensão e a insuficiência renal crônica. Tempo de internação variou de 14 a 69 dias (média 38). Principais complicações do pós-operatório: sangramento (4), reabordagem por sangramento (3), choque séptico (2), derrame pericárdico, broncopneumonia, mediastinite e insuficiência renal aguda. 40% das cirurgias realizadas em caráter de urgência, 2 casos de endocardite infecciosa. O tamanho do AE ficou ligeiramente maior após uso do pericárdio bovino, com média pré-operatória de 48,8 e pós-operatório de 51,5. Taxa de mortalidade foi 60%, sendo infecção a causa principal. Pacientes sobreviventes apresentam boa evolução até o momento.

Conclusões: A gravidade dos pacientes e a quantidade de reoperações justificam a alta mortalidade da amostra. A técnica, avaliada por medidas ecocardiográficas, sugere ser efetiva para reconstrução anatômica do AE.

Observações

P 44

Esternotomia mediana para reparo de hipoplasia de arco aórtico

Moise DALVA, Grace C V L BICHARA, Cristina de SYLOS, Clelis A G CAMARGO, Renan Prado LÍMACO, Carlos Edson Campos CUNHA FILHO, Alex Mota BENEVIDES, Jose C A CAMACHO, Omar A V MEJIA, José Viera ZÁRATE, Emílio Carlos DEL MASSA, Peter TRIMANAS

Hospital Santa Marcelina - SP

Descritores: Cardiopatias congênitas, cirurgia. Anastomose Cirúrgica. Aorta, patologia.

A hipoplasia de arco aórtico constitui-se em quadro de difícil manejo para o cirurgião, em face à frequente variação anatômica e associação a outras mal-formações, tanto intra quanto extra cardíacas. Quando a hipoplasia é de grau moderado e está associada à coarctação de aorta, a abordagem tradicional se faz por toracotomia lateral esquerda alta, dissecção ampla da aorta e do arco, pinçamento e anastomose término-terminal ampliada. Porém, tal abordagem frequentemente é dificultada pela proximidade da porção mais proximal do arco com o tronco bráquio-cefálico, pois manobra de pinçamento mais agressiva poderá levar à oclusão do mesmo. Manobra de pinçamento mais econômica, entretanto, pode resultar em gradiente residual significativo no pós-operatório, pois pode ocorrer permanência de área hipoplásica em posição medial de arco. Relatamos nossa experiência em dois casos de coarctação de aorta associada à hipoplasia moderada de arco, nos quais optou-se por realização de acesso por esternotomia mediana sem circulação extracorpórea, tendo-se notado facilidade na manipulação do arco e aplicação da pinça. Os dois pacientes evoluíram favoravelmente, com ecocardiograma de controle revelando bom resultado cirúrgico.

Observações